Положения консенсуса «По диагностике и лечению острой обтурационной кишечной непроходимости»

Консенсус-секция «Острая опухолевая толстокишечная непроходимость»

XVII Съезд хирургов России совместно с XI Конгрессом московских хирургов, 12–14 октября 2026 г.

Председатели: Багателия З.А., Климашевич А.В., Коржева И.Ю., Ярцев П.А., Анисимов А.Ю., Капралов С.В.

СОСТАВ РАБОЧЕЙ ГРУППЫ ЭКСПЕРТОВ

1. ГБУЗ ММНКЦ им. С.П. Боткина ДЗМ: Шабунин А.В., академик РАН, д.м.н., профессор; Багателия З. А., д.м.н., профессор; Бочарников Д. С., Власенко А. В., д.м.н., профессор; к.м.н.; Греков Д. Н., к.м.н., Гугнин А. В., к.м.н.; доцент; Карпов А. А., д.м.н., доцент; Климашевич А.В., д.м.н., профессор; Коржева И.Ю., д.м.н., профессор; Колотильщиков А. А., к.м.н.; Малышев А. А., к.м.н.; Родионов Е. П., к.м.н., Соколов Н. Ю., к.м.н.; Юдин М. Ю., к.м.н.

2. ФГБУ «НМИЦ колопроктологии имени А.Н. Рыжих» Минздрава России: Ачкасов С. И., д.м.н., профессор, член – корр. РАН; Шелыгин Ю. А., д.м.н., профессор, академик РАН; Назаров И. В., к.м.н.

3. ГБУЗ МКНЦ им. А.С. Логинова ДЗМ: Хатьков И. Е., д.м.н., профессор, академик РАН; Данилов М. А., д.м.н.;

4. ФГБУ НМИЦ Онкологии им. Н.Н. Блохина: Мамедли З. З., д.м.н., профессор.

5. ГБУЗ «НИИ СП им. Н.В. Склифосовского» ДЗМ: Ярцев П. А., д.м.н., профессор.

6. ФГБОУ ВО РостГМУ Минздрава России: Грошилин В. С., д.м.н., профессор.

7. НМФО ФГБОУ ВО ВолгГМУ МЗ РФ: Веденин Ю. И., д.м.н., доцент.

8. ФГАОУ ВО «Казанский (Приволжский) федеральный университет»: Анисимов А. Ю., д.м.н., профессор.

9. ГБУЗ ММКЦ «Коммунарка» ДЗМ: Проценко Д. Н., д.м.н., профессор.

10. ГБУЗ ГКБ № 1 им. Н.И. Пирогова ДЗМ: Лебедев С. С., д.м.н., профессор.

11. ФГБУ «НМИЦ» радиологии Минздрава России: Каприн А. Д., д.м.н., профессор, академик РАН.

12. ГБУЗ ГКБ им. В.В. Вересаева ДЗМ: Парфенов И. П., д.м.н., профессор.

13. ФГБОУ ВО Саратовский ГМУ им. В. И. Разумовского Минздрава России: Потахин С. Н., д.м.н., профессор, Капралов С. В., д.м.н., профессор.

14. ФГБОУ ВО Ульяновский Государственный университет: Смолькина А. В., д.м.н. профессор.

15. ГБУЗ ГВВ № 2 ДЗМ: Ларичев С. Е., д.м.н., профессор.

16. ФГБОУ ВО СамГМУ Минздрава России: Корымасов Е. А., д.м.н., профессор.

ЭТАПЫ ПОДГОТОВКИ И ПРОВЕДЕНИЯ КОНСЕНСУСА

1. Формирование и согласование списка положений и их формулировок, формирование рабочей группы.

2. Распределение согласованных положений между участниками рабочей группы для написания краткого литературного обзора.

3. Написание краткого литературного обзора по каждому положению членами рабочей группы.

4. Рассылка всех положений с литературной справкой членам рабочей группы.

5. Финальное утверждение формулировок положений.

6. Онлайн-голосование экспертов по положениям консенсуса.

7.Формирование по результатам голосования перечня наименее согласованных положений.

8. Проведение консенсус–секции.

9. Подготовка и публикация результатов консенсуса.

Правила голосования и критерии консенсуса

Позиции голосования: «полностью согласен»; «согласен с небольшими замечаниями»; «не согласен, при этом с незначительными замечаниями»; «категорически не согласен».

Консенсус по положению считается достигнутым при доле голосов «полностью согласен» и «согласен с небольшими замечаниями» более 70%. Консенсус считается не достигнутым при доле таких голосов менее 70% или при наличии у кого-либо из экспертной группы принципиальной позиции «против».

Градация уровней согласия: менее 70% — консенсус не достигнут; 70–89% — консенсус; 90–99% — очень сильный консенсус; 100% — единогласный консенсус.

Положения, по которым консенсус экспертов не достигнут, выносятся на обсуждение на консенсус–секции с голосованием зрителей; по его итогам положение утверждается либо изменяется формулировка с повторным голосованием экспертов.

Регламент обсуждения положения на консенсус–секции

1. Оглашение положения президиумом.
2. Выступление эксперта с положениями, где консенсус не был достигнут.
4. Вопросы аудитории экспертам (дискуссия).
5. Онлайн-голосование зрителей с оглашением результата.

Общее время обсуждения одного положения и голосования по нему — 15 мин. При необходимости переформулировка положения осуществляется группой экспертов после конференции в рабочем порядке.

1. Классификация опухолевой кишечной непроходимости.

Результаты онлайн-голосования экспертов:

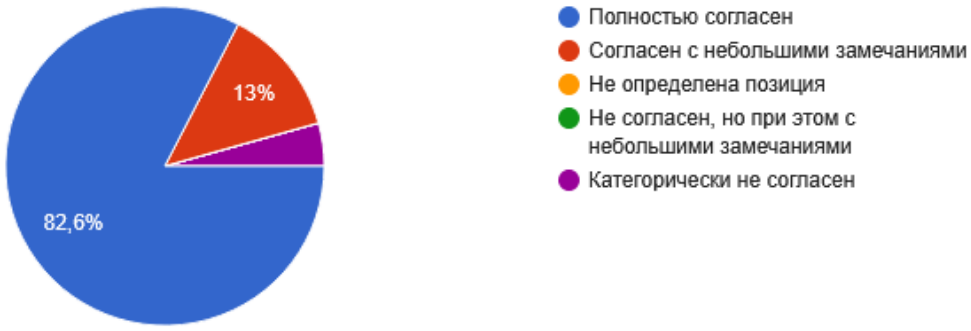

Уровень достоверности доказательности: 1

Уровень убедительности рекомендаций: А

Уровень достигнутого соглашения: **КОНСЕНСУС ДОСТИГНУТ (по результатам онлайн-голосования)**

Острая опухолевая кишечная непроходимость это состояние, характеризующееся полным или частичным нарушением пассажа содержимого по кишечнику вследствие механического препятствия, обусловленного опухолевым поражением толстой кишки.

На сегодняшний день общепринятой классификации опухолевой кишечной непроходимости нет. Рабочей группой по созданию клинических рекомендаций по лечению больных с острой кишечной непроходимостью опухолевой этиологии предложено разделение в зависимости от степени компенсации [3].

1. *компенсированная острая кишечная непроходимость:* периодически возникающая задержка стула и затруднение отхождения газов; на обзорной рентгенограмме брюшной полости может выявляться пневматизация толстой кишки с единичными уровнями жидкости в ней;
2. *субкомпенсированная ОКН:* задержка стула и газов менее 3 суток, на обзорной рентгенограмме определяются пневматоз и чаши Клойбера – горизонтальные уровни жидкости с куполообразным просветлением (газом) над ними; отсутствуют признаки полиорганных дисфункций; эффективна консервативная терапия;
3. *декомпенсированная ОКН:* задержка стула и газов более 3 суток; рентгенологические признаки как толсто-, так и тонкокишечной непроходимости с локализацией тонкокишечных уровней и арок во всех отделах брюшной полости; рвота застойным содержимым; наличие органных дисфункций.

Однако, научных доказательств обоснованности применения данной классификации для определения хирургической тактики у пациентов с кишечной непроходимостью недостаточно.

Предложенная японской исследовательской группой по безопасности толстокишечных стентов (The Japan Colonic Stent Safety Procedure Research Group – JCSSPRG) классификация ColoRectal Obstruction Scoring System (CROSS) не предусматривает ее применение в качестве инструмента для определения срока и вида лечения кишечной непроходимости [81]. Для определения срочности оперативного лечения необходима стратификация пациентов по стабильности в соответствии с критериями сепсиса (септического шока). В качестве критериев сепсиса определена органная дисфункция, причиной которой может быть кишечная непроходимость или перфорация.

Пациенты с сепсисом вследствие перфорации кишечника на фоне кишечной непроходимости нуждаются в экстренном оперативном лечении. Сообщается, что задержка операции свыше 6 часов у пациентов с септическим шоком вследствие гастроинтестинальной перфорации сопровождается нулевой 60–дневной выживаемостью [39]. Критерии нестабильности пациентов, соответствующие сепсису, предложены при определении тактики лечения опухолевой толстокишечной непроходимости в рекомендациях The World Society of Emergency Surgery (WSES) [85]. Для оценки органной дисфункции рекомендуется применение шкал Sequential Organ Failure Assessment (SOFA) и quick (быстрая) SOFA.

Таким образом, классификация острой кишечной непроходимости опухолевой этиологии представлена следующим образом:

I. По уровню непроходимости: опухоли правых отделов ободочной кишки, опухоли левых отделов ободочной и прямой кишки.

II. По степени нарушения пассажа кишечного содержимого: полная, частичная.

III. По степени компенсации: компенсированная, субкомпенсированная, декомпенсированная.

IV. По состоянию пациента: стабильный и нестабильный пациент.

2. Какие лабораторные исследования должны выполняться у пациента при подозрении на кишечную непроходимость.

Результаты онлайн-голосования экспертов:



Уровень достоверности и доказательности: 1

Уровень убедительности рекомендаций: А

Уровень достигнутого соглашения: **КОНСЕНСУС ДОСТИГНУТ (по результатам онлайн-голосования)**

Обоснование перечня лабораторных исследований базируется на международных рекомендациях, исследованиях диагностической и прогностической ценности лабораторных маркеров, а также данных о влиянии анемии, водно-электролитных нарушений, почечной дисфункции и гипергликемии на периоперационные исходы [94,55,72,60,51,75,38,46,56,91,12,13]. В первичный лабораторный минимум у пациента с подозрением на острую кишечную непроходимость рекомендуется включать: общий клинический анализ крови с лейкоцитарной формулой и тромбоцитами, биохимический анализ крови с определением мочевины, креатинина, натрия, калия, хлоридов и глюкозы, С-реактивный белок, лактат крови [94,55,72,60,51,75,38]. При тяжелом состоянии пациента, признаках гиповолемии, гипоперфузии, сепсиса, перитонита, подозрении на странгуляцию или ишемию кишки, а также при высокой вероятности экстренного оперативного вмешательства лабораторное обследование рекомендуется дополнить исследованием кислотно-основного состояния и газов крови [94, 72, 60, 91,13]. Метаболический ацидоз и повышение лактата могут усиливать подозрение на ишемию кишки, однако не являются

самостоятельными диагностическими критериями и должны оцениваться в комплексе с клиническими и инструментальными данными [94, 72,60]. У пациентов с высокой вероятностью экстренного или срочного оперативного вмешательства, первичное обследование следует дополнить коагулограммой, определением группы крови по системе AB0 и резус-принадлежности [12,13,84]. Рекомендации ERAS Society по экстренной лапаротомии подчеркивают необходимость ранней предоперационной оценки, коррекции физиологических нарушений и оптимизации состояния пациента до операции [84]. При выборе неоперативной тактики, проведении предоперационной стабилизации или динамическом наблюдении лабораторные показатели необходимо оценивать повторно. Наибольшее значение имеет динамика общего клинического анализа крови, натрия, калия, хлоридов, мочевины, креатинина, С-реактивного белка, лактата крови и, при наличии показаний, кислотно-основного состояния и газов крови [13,51,60,72,94,]. В проспективном исследовании Moncy и соавт. лактат после инфузионной терапии показал более высокую прогностическую ценность для выявления ишемии кишки, чем исходное значение лактата [72]. Дополнительные лабораторные биомаркеры, включая прокальцитонин, D-димер, фибриноген, кишечный белок, связывающий жирные кислоты, и другие маркеры, не должны входить в обязательный первичный лабораторный минимум у всех пациентов с подозрением на кишечную непроходимость. Они могут использоваться как дополнительные показатели у отдельных пациентов при подозрении на ишемию, некроз кишки, сепсис или осложненное течение. Метаанализ Hu и соавт. подтвердил, что рутинные гематологические биомаркеры могут иметь вспомогательное значение для оценки осложнений и прогноза, но не заменяют клиническую и инструментальную диагностику [51]. Определение билирубина, активности аланинаминотрансферазы, аспартатаминотрансферазы, щелочной фосфатазы, гамма-глутамилтранспептидазы, общего белка, альбумина, а также общий анализ мочи не относятся к обязательному первичному лабораторному минимуму у каждого пациента только на основании подозрения на кишечную непроходимость. Эти исследования могут выполняться по показаниям: при тяжелом состоянии, опухолевой кишечной непроходимости, выраженной коморбидности, признаках эндотоксикоза, нарушении диуреза, подозрении на печеночно-почечную дисфункцию, необходимости дифференциальной диагностики другой острой абдоминальной патологии, а также при подготовке к оперативному лечению [12].

3. Какие инструментальные исследования должны выполняться у пациента при подозрении на кишечную непроходимость опухолевой этиологии.

Результаты голосования зрителей на консенсус-секции: 104 (за-92,31% против-7,69%)

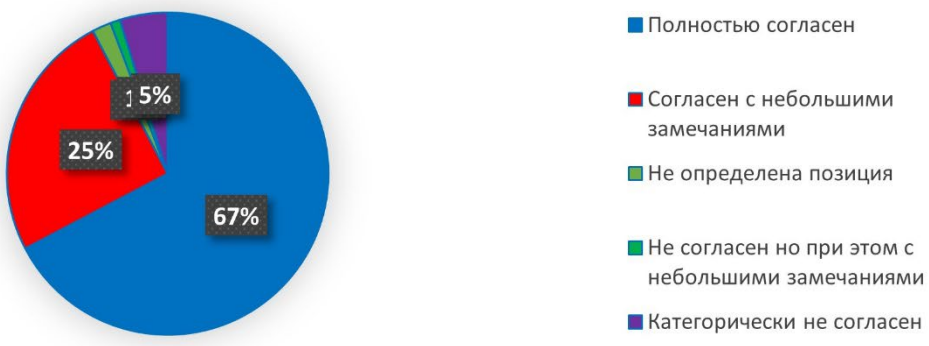

Уровень достигнутого соглашения: **КОНСЕНСУС ДОСТИГНУТ (по результатам обсуждения и голосования на консенсус-сессии)**

Уровень достоверности доказательности:1

Уровень убедительности рекомендаций: А

Инструментальная диагностика острой обтурационной кишечной непроходимости опухолевой этиологии должна быть комплексной, быстрой и направленной не только на подтверждение факта обструкции, но и на стадирование онкологического процесса.

Компьютерная томография с контрастированием более предпочтительна, так как обеспечивает диагностическую точность. Компьютерная томография брюшной полости и малого таза с внутривенным контрастированием предпочтительна для пациентов с подозрением на опухолевую кишечную непроходимость небольших размеров, с пероральным контрастным усилением у пациентов с подозрением на прерывистый или низкий опухолевый блок [66].

Наибольшей диагностической ценностью обладает комбинация мультидетекторный компьютерной томографии с лактатом после реанимационных мероприятий и исследованием I–FABP, что позволяет минимизировать риск пропущенного жизнеугрожающего осложнения [35,96 ,72].

Рентгенография брюшной полости (обзорная, в вертикальном положении) исторически являлась первым этапом визуализации при подозрении на острую кишечную непроходимость. Согласно данным мета–анализов средняя чувствительность метода составляет 69–82%, специфичность – 57–83%, а общая диагностическая точность не превышает 67–83% в зависимости от степени непроходимости и опыта рентгенолога [61,67].

Наиболее значимые рентгенологические признаки острой кишечной непроходимости: наличие более двух горизонтальных уровней жидкости (чувствительность для высокой кишечной непроходимости до 86%), ширина уровней более 2,5 см, разность высот уровней более 5 мм в пределах одной петли. Чувствительность значительно выше при высокой степени непроходимости (82-86%) и существенно ниже при частичной (50-56%) [67].

Выполнение УЗИ органов брюшной полости крайне информативно. Стоит отметить, что УЗИ брюшной полости имеет более высокую чувствительность и ту же специфичность, что и простой рентгеновский снимок брюшной полости, а кроме того, оно уменьшает мобилизацию больного в критическом состоянии [85].

Ультразвуковая диагностика при подозрении на ОКН выполняется конвексным датчиком (3–5 МГц) в 9 зонах брюшной полости. Диагностические критерии острой кишечной непроходимости: дилатированные несжимаемые петли тонкой кишки (диаметр ≥2,75 см по данным мета–анализа Shokoohi et al., 2024), симптом клавиатуры, маятникообразная перистальтика, наличие свободной жидкости между петлями [90,89]. Ограничениями метода являются квалификация оператора и наличие выраженной пневматизации кишечника.

Применение ультразвуковой диагностики в качестве первого диагностического шага сокращает время до постановки диагноза в среднем на 96 минут (121 мин против 217 мин при традиционном подходе), что имеет принципиальное значение для прогноза пациента. Исследование Luce et al. 2024 подтвердило, что ультразвуковая диагностика позволяет выявить неотложное хирургическое состояние (замкнутая петля) до выполнения КТ, ускоряя хирургическое вмешательство [64].

Магнитно–резонансная томография с внутривенным контрастным усилением, обеспечивает превосходную визуализацию мягких тканей и ценна для оценки глубины инвазии опухоли и перитонеального метастазирования без радиационного облучения, что делает ее удобной для динамического контроля [63].

Роль колоноскопии в условиях диагностики толстокишечной непроходимости крайне ограничена. Это в основном связано с ее низкой доступностью в экстренных ситуациях. Целью для прямой визуализации является изучение причины обструкции. Биопсия и гистологическое исследование должны проводиться, когда экстренная хирургическая операция не показана или показана эндоскопическая установка стента [85].

Капсульная эндоскопия позволяет проводить неинвазивное исследование тонкой кишки, выявляя аномалии и стриктуры слизистой оболочки, которые могут не быть очевидны при лучевых методах обследования. Однако, использование капсульной эндоскопии несет в себе потенциальный риск «застревания» поэтому ее применению должно предшествовать лучевое обследование с целью исключения полной обструкции [63].

4. Какие показания к госпитализации пациента в отделение реанимации и интенсивной терапии.

Результаты онлайн-голосования экспертов:



Уровень достоверности доказательности:2

Уровень убедительности рекомендаций: В

Уровень достигнутого соглашения: **КОНСЕНСУС ДОСТИГНУТ (на уровне онлайн-голосования)**

Решение о переводе пациента с обтурационной кишечной непроходимостью в отделение реанимации и интенсивной терапии принимает врач анестезиолог–реаниматолог совместно с врачом хирургом [8,28,34]. Основанием для перевода служит не сам факт наличия у пациента острой кишечной непроходимости, а развитие угрожающих для жизни осложнений или тяжёлых сопутствующих заболеваний с высоким риском их декомпенсации, что резко повышают риски и требуют постоянного мониторинга и интенсивной терапии [31,35].

Основные показаниями для перевода в ОРИТ являются:

1. Развитие перитонита–это одно из ключевых показаний. Обтурационная кишечная непроходимость, осложнившаяся перитонитом, требует экстренного хирургического вмешательства и проведения жизнеспасающей интенсивной терапии до и после операции [29,97].
2. Сепсис и септический шок. Обтурационная кишечная непроходимость может стать причиной транслокации кишечной флоры и токсинов из просвета кишечника с развитием эндогенной интоксикации, системной воспалительной реакции, сепсиса, шока, полиорганной недостаточности. Раннее начало адекватной интенсивной терапии в условиях комплексного мониторинга представляется критически важной задачей для спасения данного контингента пациентов [8,97,111].
3. Тяжёлые нарушения водно-электролитного баланса и кислотно-щелочного равновесия. Обструкция кишки приводит к серьёзным потерям жидкости,

электролитов и белков, внутрибрюшной гипертензии, что быстро вызывает дегидратацию, метаболический ацидоз и серьёзные нарушения работы сердца, почек и нервной системы. Диагностика и коррекция этих расстройств в условиях комплексного мониторинга должны быть реализованы в ОРИТ [8,29,69].

4. Нестабильность гемодинамики. Артериальная гипотензия и нарушения сердечного ритма, требующие инотропной поддержки и медикаментозной коррекции, часто развиваются у данного контингента пациентов на фоне гиповолемии и тяжелых электролитных нарушений. Своевременная коррекция нарушений кардиогемодинамики и микроциркуляции определяет успех лечения [8,29,32].
5. Дыхательная недостаточность. Необходимость в искусственной вентиляции лёгких часто возникает у пациентов с острой кишечной непроходимостью вследствие внутрибрюшной гипертензии и абдоминального компартмент–синдрома, интоксикации, сепсиса, декомпенсации сопутствующей патологии и неврологических нарушений. Своевременная диагностика коррекция дыхательных расстройств требуют перевода пациентов в ОРИТ и определяют эффективность комплексного лечения острой кишечной непроходимости [8,29,36].
6. Почечная недостаточность. Внутрибрюшная гипертензия, нестабильная гемодинамика, сепсис и шок являются независимыми факторами риска развития острой почечной недостаточности у пациентов с острой кишечной непроходимостью. Клинические и/или лабораторные признаки развития острой почечной недостаточности являются показанием для перевода пациентов в ОРИТ для проведения консервативной интенсивной терапии, мониторинга или заместительной почечной терапии [8,29].
7. Неврологический дефицит. У пациентов с острой кишечной непроходимостью на фоне тяжелых водно–электролитных нарушений, полиорганной дисфункции может развиться энцефалопатия, что существенной усугубляет тяжесть их состояния и является показанием для перевода в ОРИТ. Разрешение острой кишечной непроходимости и полиорганной дисфункции в большинстве случаев сопровождается нормализацией ментального статуса, однако у ряда пациентов, особенно коморбидных, требуется продолжительная медикаментозная коррекция вторичной энцефалопатии [8,29].
8. Тяжёлая сопутствующая патология. Наличие декомпенсированных хронических заболеваний (сердечная недостаточность, дыхательная недостаточность, сахарный диабет, распространенный атеросклероз и др.) значительно усугубляет тяжесть состояния и повышает операционный риск даже у относительно стабильных пациентов с острой кишечной непроходимостью, что требует участия анестезиолога–реаниматолога для подготовки к хирургическому лечению, безопасного ведения анестезии и раннего послеоперационного периода. Таким пациентам показано лечение в ОРИТ на протяжении всего периоперационного периода [8,29,32,36].
9. Пред- и послеоперационный период. При отсутствии эффекта от консервативного лечения острой кишечной непроходимости и необходимости срочной операции, для предоперационной подготовки и в раннем послеоперационном периоде эти пациенты должны находиться в ОРИТ [12,28,36].
10. Принятие решение о переводе пациентов с острой кишечной непроходимостью в ОРИТ. Врач анестезиолог-реаниматологи и хирург оценивают клиническую картину: динамику симптомов, данные осмотра, результаты лабораторных и инструментальных исследований (рентгенография, УЗИ, КТ). Критически важны признаки перитонита, сепсиса, нестабильность гемодинамики, шока, полиорганной недостаточности [12,28,36].

5. Оценка коморбидности пациентов с кишечной непроходимостью опухолевой этиологии.

Результаты голосования зрителей на консенсус-секции: 90 (за 71.11%, против-28,89%)

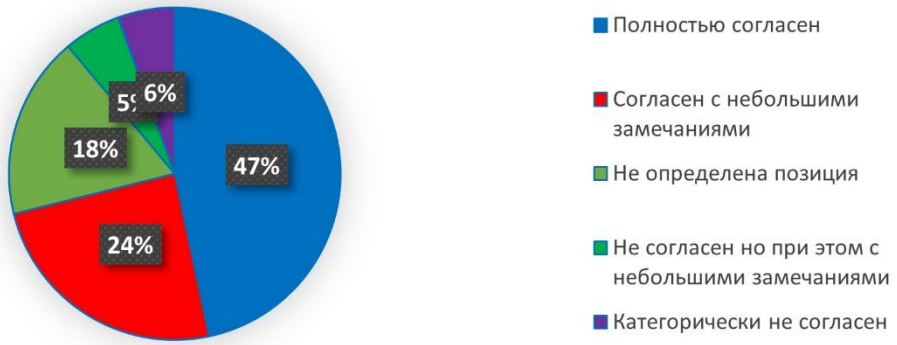

Уровень достоверности доказательности: 1

Уровень убедительности рекомендаций: А

Уровень достигнутого соглашения: **КОНСЕНСУС ДОСТИГНУТ (по результатам обсуждения и голосования на консенсус-сессии)**

При оценке коморбидности пациентов с острой обтурационной кишечной непроходимостью помимо формального учета сопутствующих заболеваний необходимо одновременно оценивать степень компенсации функции систем органов принимая во внимание перспективу временного перерыва в приеме базисной лекарственной терапии [29]. В контексте острой обтурационной кишечной непроходимости наиболее клинически значимыми являются заболевания сердечно–сосудистой, центральной нервной, мочевыделительной, дыхательной и эндокринной систем органов [23].

Скрининговым инструментом при сборе анамнеза остается самооценка пациентом функциональных возможностей – MET (metabolic equivalent of task) [65]. Для клинической оценки коморбидности используются различные шкалы [8,27,45]:

1. Индекс Kaplan-Feinstein;
2. Индекс сосуществующих болезней ICED (Index of Co-Existent Disease);
3. Индекс GIC (Geriatric Index of Comorbidity);
4. Индекс TIBI (Total Illness Burden Index);
5. Шкала хронических заболеваний CDS (Chronic Disease Score);
6. Система ACG (Adjusted Clinical Groups);
7. Индекс Charlson (CCI);
8. ECOG;
9. Система CIRS или CIRS (Cumulative lllness Rating Scale) или ее модификация для пожилых - Система CIRS-G (Cumulative lllness Rating Scale for Geriatrics).

Указанные шкалы имеют как преимущества, так и недостатки. Однако для балльной оценки коморбидности пациентам с ООКН наиболее удобным инструментом является использование CIRS/CIRS-G.

В дополнение к данной шкале предлагается учитывать результаты оценки текущего функционального состояния основных систем органов на основании как рутинных, так и дополнительных лабораторных тестов таких как hs-cTnI, **NT-proBNP, КОС центральной венозной крови** и другие [28,102] и инструментальных исследований– УЗИ желудка, УЗ

оценка волемии, мониторинг внутрибрюшного давления с расчетом абдоминального перфузионного давления [82,68,9,18,].

6. Оптимальная инфузионной терапии у пациентов с кишечной непроходимостью опухолевого генеза.

Результаты онлайн-голосования экспертов:



Уровень достоверности доказательности: 2

Уровень убедительности рекомендаций: B

Уровень достигнутого соглашения: **КОНСЕНСУС ДОСТИГНУТ (на уровне онлайн-голосования)**

Инфузионная терапия является одним из ключевых компонентов лечения пациентов с острой кишечной непроходимостью [11,14,15]. При обтурационной форме она направлена на коррекцию гиповолемии, водно-электролитных и метаболических нарушений, которые развиваются из-за секвестрации жидкости в просвет кишки, рвоты и нарушения всасывания из просвета кишечника [14,15].

У пациентов с острой кишечной непроходимостью часто развивается гипокалиемия, гипохлоремия и метаболический алкалоз – вследствие рвоты и назогастрального дренирования или гипонатриемия – вследствие секвестрации жидкости в просвете кишки. Нарушения кислотно-основного состояния у пациентов с острой кишечной непроходимостью могут варьировать от метаболического алкалоза при рвоте до метаболического ацидоза при гипотензии, сепсисе и шоке [11].

Инфузионную терапию необходимо начинать в максимально короткие сроки от момента поступления пациента в стационар – не позднее 2 часов от установления диагноза [14,15]. Объём и состав определяются индивидуально в зависимости от тяжести метаболических и водно–электролитных нарушений. Объём инфузии – не менее 40–50 мл/кг массы тела пациента. Инфузию проводят через центральный венозный катетер, установленный под контролем УЗИ и ЭКГ с целью обеспечение достаточной скорости интенсивной терапии и контроля центрального венозного давления [11].

Контроль эффективности осуществляется по клиническим данным (ЧСС, АД, ЦВД, диурез), лабораторным показателям (электролиты, КЩС) и, при возможности, динамическому тесту с пассивным поднятием ног (PLR-тест) [103].

Состав инфузионной терапии. Кристаллоиды – Стерофундин, раствор Рингера, 0,9% раствор NaCl, 5% раствор глюкозы и др. используются для коррекции гиповолемии, дегидратации, нарушений электролитного баланса [22]. Коллоиды – гелофузин, рефортан и др. используются для восполнения объема циркулирующей крови (ОЦК) и поддержание онкотического давления плазмы. Препараты калия 1% раствор KCl – применяется для коррекции гипокалиемии. Альбумин 20% раствор – используется для поддержания коллоидно-осмотического давления плазмы и гипопротеинемии, особенно в условиях снидрома транскапиллярной утечки [11].

Примерный состав интенсивной терапии коллоиды/кристаллоиды – 1:2, при активной предоперационной подготовке у пациентов с тонкокишечной острой кишечной непроходимостью целесообразно использовать соотношение интенсивной терапии коллоиды/кристаллоиды 1:3, а при толстокишечной острой кишечной непроходимости – 1:4.

При тяжёлом состоянии пациента с острой кишечной непроходимостью показана кратковременная предоперационная подготовка (2-4 часа), объём которой определяется анестезиологом-реаниматологом по данным клинической картины и результатам лабораторных и инструментальных методов исследования [20]. Длительность предоперационной подготовки не должна превышать 2 часов при экстренных показаниях к хирургическому лечению, но может быть продлена до 3-4 часов при толстокишечной острой кишечной непроходимости. Общий объём интенсивной терапии от – 2000 мл до 2500 мл. Скорость кристаллоидов – до 15 мл/кг/час, скорость коллоидов – до 5 мл/кг/час, общая скорость интенсивной терапии не более 20 мл/кг/час [11].

В послеоперационном периоде инфузионная терапия продолжается с целью коррекции сохраняющихся водно-секторальных и метаболических нарушений: кристаллоидные растворы (0,9% NaCl, раствор Рингера, 5% глюкоза) в объёме 30-50 мл/кг/сут, препараты калия, плазмозамещающие растворы – по показаниям [11,14,15].

Эффективность инфузионной терапии оценивается по динамике показателей состояния сердечно-сосудистой системы: урежение ЧСС, стабилизация АД, ЦВД, ударного индекса, восстановление диуреза, при возможности – PLR-тест для оценки волемического статуса, уменьшение признаков дегидратации. Лабораторные данные – нормализация уровня электролитов (K^+, Na^+, Cl^-), КЩС, гематокрита, лактата [11,105].

7. Показания к применению эндоскопического лечения (стентирования) у пациентов с опухолевой толстокишечной непроходимостью.

Результаты голосования зрителей на консенсус-секции: 111 (за 81,.98%, против-18,02%)



Уровень достоверности доказательности – 2

Уровень убедительности рекомендаций – В

Уровень достигнутого соглашения – **КОНСЕНСУС ДОСТИГНУТ (по результатам обсуждения и голосования на консенсус-сессии)**

Показанием к экстренному стентированию толстой кишки саморасширяющимся металлическим стентом (стент для толстой кишки металлический непокрытый) является полная окклюзия просвета опухолью левых отделов ободочной кишки в отсутствии признаков перфорации, перитонита, кровотечения. Стентирование правой половины толстой кишки, также выполнимо, но имеет технические сложности при колоноскопии,

связанные с ограничением маневренности эндоскопа ввиду мобильности сигмовидной и поперечной ободочной кишки, а также наличия выраженной ангуляции [39,46]. Стентирование опухоли при острой опухолевой толстокишечной непроходимости на фоне проводимой противоопухолевой терапии препаратами на основе моноклональных антител, ингибирующих биологическую активность фактора роста эндотелия сосудов (бевацизумаб**) **не рекомендовано** ввиду высокого риска перфорации [110].

8. **Какие противопоказания к применению эндоскопического лечения (стентирования) у пациентов с кишечной непроходимостью у пациентов на фоне проводимой противоопухолевой терапии.**
   Результаты голосования зрителей на консенсус-секции: 84 (за 76,19%, против-23,81%)

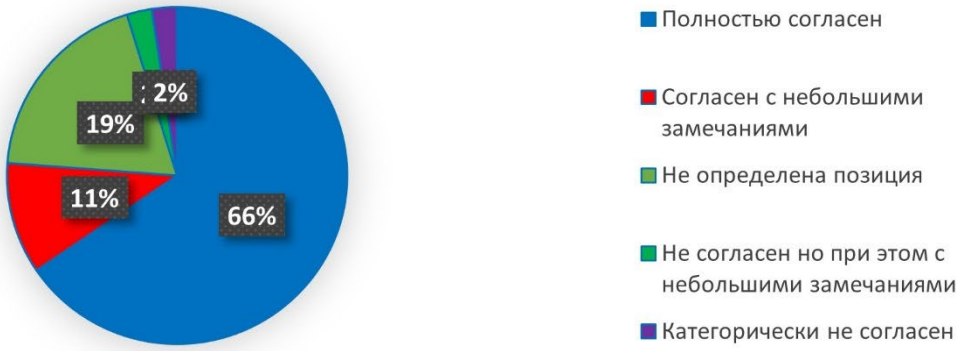

Уровень достоверности доказательности – 2

Уровень убедительности рекомендаций – В

Уровень достигнутого соглашения – **КОНСЕНСУС ДОСТИГНУТ (по результатам обсуждения и голосования на консенсус-сессии)**

Стентирование опухоли при острой толстокишечной опухолевой непроходимости на фоне проводимой противоопухолевой терапии препаратами на основе моноклональных антител, ингибирующих биологическую активность фактора роста эндотелия сосудов (бевацизумаб) не рекомендовано.

Наличие стента в опухолевом канале у больных, длительно получающих бевацизумаб, связано с высоким риском перфорации опухоли.

Возможные осложнения на фоне Бевацизумаба:

- Кровотечение в связи с травматизацией (1,5-12%)
- Ишемия/инфаркт кишки в связи с тромбозом артерий (Бевацизумаб повышает риск тромбоэмболических осложнений на 33%)

Стентирование на фоне активного аутоиммунного колита резко повышает риск:

- глубоких изъязвлений
- развития мегаколона
- перфорации кишки (в 1,5-3% случаев)

9. Какие показания к применению эндоскопического лечения (стентирования) у пациентов с кишечной непроходимостью при раке средне и нижне-ампулярном отделе прямой кишки.

Результаты онлайн-голосования экспертов:



Уровень достоверности доказательности – 4

Уровень убедительности рекомендаций – С

Уровень достигнутого соглашения – **КОНСЕНСУС ДОСТИГНУТ (на уровне онлайн-голосования)**

У пациентов с острой толстокишечной непроходимостью, обусловленной опухолью нижне-ампулярного и средне-ампулярного отделов прямой кишки, стентирование **не рекомендовано** [104] ввиду развития выраженного болевого синдрома, кровотечения, тенезмов и недержания каловых масс из-за анатомической близости зубчатой линии.

10. Показания к хирургическому лечению у пациентов с кишечной непроходимостью и какие наиболее оптимальные сроки проведения вмешательства.

Результаты онлайн-голосования экспертов:



Уровень достоверности доказательности – 2

Уровень убедительности рекомендаций – В

Уровень достигнутого соглашения – **КОНСЕНСУС ДОСТИГНУТ (на уровне онлайн-голосования)**

Больному с обтурационной острой толстокишечной непроходимостью опухолевого генеза за время госпитализации необходимо в обязательном порядке разрешить кишечную непроходимость при помощи или эндоскопических или операционных методов [68,99,71,40,84,42].

Показания к операциям при обтурационной острой толстокишечной непроходимости опухолевого генеза целесообразно разделить на экстренные и срочные.

Показаниями к экстренному вмешательству являются:

- клиника перитонита на фоне острой толстокишечной непроходимости
- свободный газ в брюшной полости при обзорной рентгенографии
- дилатация правой половины ободочной кишки более 10 см (крайне высокая вероятность перфорации или диастатических некрозов стенки кишки)

В этих случаях оперативное вмешательство должно быть выполнено не позднее 2 часов от момента поступления в отделение после короткой и интенсивной предоперационной подготовки.

Показания к срочному вмешательству:

- отсутствие продвижения контраста и эффекта от консервативного лечения в течение 12–24 часов от момента госпитализации;
- нарастание клиники острой кишечной непроходимости и дилатация кишечника по результатам динамического рентгенологического исследования;
- неэффективность предшествующих попыток разрешения кишечной непроходимости эндоскопическими методами;
- подтверждение наличия опухоли ободочной кишки при доообследовании (ирригоскопия, колоноскопия, КТ) [81,49,94,51].

Сроки операции в данном случае должны определяться совместно с реаниматологом. Желательно выполнение вмешательств в дневное время и по–возможности хирургами, имеющими опыт выполнения подобных вмешательств.

11. Какой хирургический подход (открытый доступ или лапароскопический) является наиболее оптимальным у пациентов с кишечной непроходимостью опухолевого генеза (возможности и противопоказания)

Результаты голосования зрителей на консенсус-секции: 107 (за 38,32%, против-61,68%)

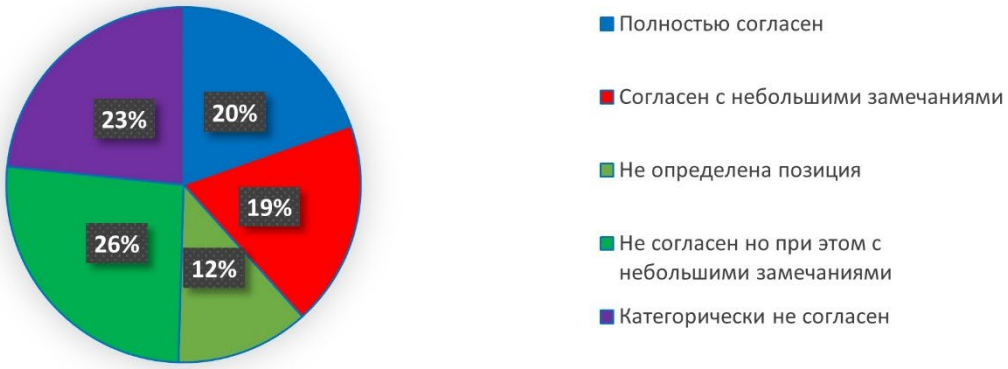

Уровень достоверности доказательности: 2

Уровень убедительности рекомендаций: В

Уровень достигнутого соглашения: **КОНСЕНСУС НЕ ДОСТИГНУТ (по результатам обсуждения и онлайн-голосования на консенсус-сессии)**

Выбор между открытым и лапароскопическим доступом при кишечной непроходимости опухолевого генеза зависит от множества факторов: состояния пациента, локализации опухоли, степени декомпенсации, наличия сопутствующих заболеваний и опыта хирургической бригады. Оба метода имеют свои преимущества и ограничения, и решение принимается индивидуально в каждом случае. Наиболее предпочтительным является

лапароскопический доступ. [1,19]. Противопоказаниями является невозможность проведения лапароскопического вмешательства (крайне тяжелое состояние пациента, отсутствие хирургического доступа, в том числе перенесенные ранее полостные вмешательства и наличие признаков перитонита) [85]. Лапароскопический доступ может использоваться как для первичного устранения непроходимости (например, формирование разгрузочной колостомы), так и для реконструктивно-восстановительных операций после ранее проведённых открытых вмешательств [52]. Согласно клиническим рекомендациям при наличии в лечебном учреждении колоректального хирурга-онколога или колопроктолога решение об объёме оперативного лечения принимается индивидуально, учитывая особенности пациента. При отсутствии перитонита допустимо выполнение как резекционных, так и декомпрессивных вмешательств (формирование кишечной стомы) [96]. Отрытый доступ предпочтителен для пациентов, у которых есть противопоказания к проведению лапароскопического вмешательства, а также которые находятся в крайне тяжелом состоянии и с осложненным течением заболевания [52].

12. Какой объем хирургического вмешательства оптимален при кишечной непроходимости опухолевой этиологии (при метастатическом распространении).

Результаты онлайн-голосования экспертов:

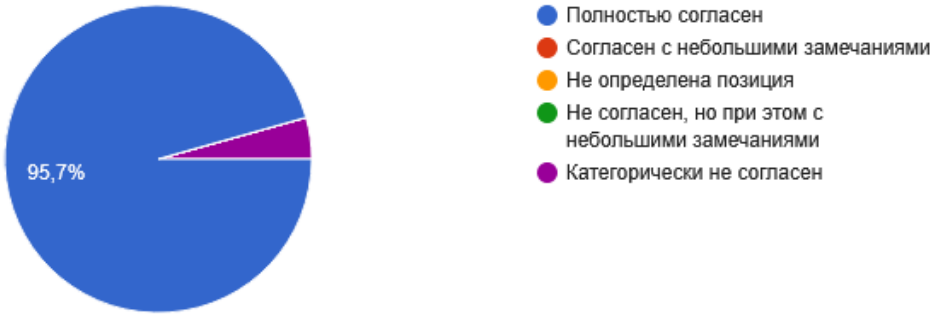

Уровень достоверности доказательности: 1

Уровень убедительности рекомендаций: А

Уровень достигнутого соглашения: **КОНСЕНСУС ДОСТИГНУТ (на уровне онлайн-голосования)**

При наличии распространенного рака (T4b) или метастатического процесса с перспективной неоадъювантной терапией рекомендуется стратегия «декомпрессия (стент или отводящая стома) — неоадъювантная химиотерапия — плановая резекция». Этот подход позволяет улучшить общее состояние пациента, провести полное стадирование заболевания, воздействовать на микрометастазы и выполнить R0-резекцию в оптимальных условиях [45].

В случае нерезектабельности, распространенного метастатического процесса или крайне тяжелого состояния пациента (ECOG 3–4) показано паллиативное стентирование как основной метод декомпрессии (альтернатива стоме). При невозможности стентирования накладывается отводящая коло- или илеостома [56,61,45].

13. Оптимальный объем хирургического вмешательства при развитии осложнений на фоне обтурационной кишечной непроходимости опухолевого генеза.

Результаты онлайн-голосования экспертов:



Уровень достоверности доказательности: 2

Уровень убедительности рекомендаций: B

Уровень достигнутого соглашения: **КОНСЕНСУС ДОСТИГНУТ (на уровне онлайн-голосования)**

При правосторонней локализации опухоли (слепая, восходящая ободочная кишка, печёночный изгиб), осложненной острой обтурационной непроходимостью с диастатическими разрывами или перфорацией, методом выбора является правосторонняя гемиколэктомия с формированием концевой илеостомы (обструктивная резекция). Показанием к операции служит дилатация тонкой кишки, развившаяся вследствие обструкции. Первичное формирование илео-трансверзоанастомоза при выраженной дилатации тонкой кишки небезопасно из-за высокого риска несостоятельности [96,51].

Абсолютными показаниями к экстренной резекции при левосторонней локализации являются: перфорация опухоли с развитием местного или распространённого перитонита; диастатический разрыв ободочной кишки проксимальнее уровня обструкции; невозможность или неэффективность эндоскопического стентирования (невозможность проведения проводника, миграция стента, повторная обструкция). Сама по себе обтурационная непроходимость при левостороннем раке без этих осложнений не является показанием к экстренной резекции [51,82].

При диастатическом разрыве ободочной кишки на фоне опухолевой обструкции методом выбора является обструктивная резекция (операция Гартмана или левосторонняя гемиколэктомия). Ушивание разрыва без устранения обструкции недопустимо, так как ведёт к повторному разрыву и перитониту. У пациентов с левосторонней локализацией, осложнённой диастатическим разрывом правой половины ободочной кишки, а также при двусторонней опухолевой обструкции или синхронных опухолях толстой кишки показано выполнение (суб)тотальной колэктомии [82,14].

14. Какой объем хирургического вмешательства оптимален при кишечной непроходимости опухолевой этиологии.

Результаты онлайн-голосования экспертов:



Уровень достоверности доказательности: 1

Уровень убедительности рекомендаций: А

Уровень достигнутого соглашения: **КОНСЕНСУС ДОСТИГНУТ (на уровне онлайн-голосования)**

Основным актуальным документом на сегодняшний день остается WSES (Всемирное общество неотложной хирургии) 2017 г., а наиболее свежим дополнением — Датские национальные рекомендации 2024 г. [63].

Ключевое изменение последних лет: отход от универсальной экстренной резекции в пользу индивидуализированной стратегии с широким использованием эндоскопической декомпрессии как «моста к плановой хирургии» (bridge to surgery, BTS) [45,80, 56].

Правосторонняя локализация у пациента с высоким операционным риском (ASA ≥3, тяжелая коморбидность, истощение). Стентирование (как BTS) с последующей плановой резекцией может рассматриваться как альтернатива гемиколэктомии.

Левосторонняя локализация у стабильного пациента без признаков ишемии или перфорации. Предпочтительной стратегией является стентирование как BTS с последующей плановой операцией через 2–4 недели.

Левосторонняя локализация при невозможности стентирования. Формируется декомпрессионная стома с отсроченной резекцией или, при адекватной интраоперационной декомпрессии, может выполняться экстренная резекция (левосторонняя гемиколэктомия, резекция сигмовидной кишки) с первичным анастомозом [45, 63]. В случае рака прямой кишки показано формирование разгрузочной двуствольной трансверзостомы без радикальной резекции на первом этапе [63,56].

При наличии ишемии, некроза стенки или перфорации любой локализации первичный анастомоз не накладывается. Операцией выбора является резекция пораженного сегмента с формированием стомы [45,51].

Выявление ишемии восходящей или поперечной ободочной кишки (без перфорации на фоне дилятации кишки более 12 см) при левосторонней опухолевой обструкции показана субтотальная или тотальная колэктомия. Альтернативной («кишечно-сохраняющей») стратегией может быть илеоцекальная резекция с временным оставлением первичной опухоли in situ, позволяющая сохранить максимально возможный объем кишки у ослабленных пациентов [45].

15. Оптимальная методика и место формирования стом в зависимости от локализации процесса.

Результаты голосования зрителей на консенсус-секции: 90 (за 63,33%, против-36,67%)

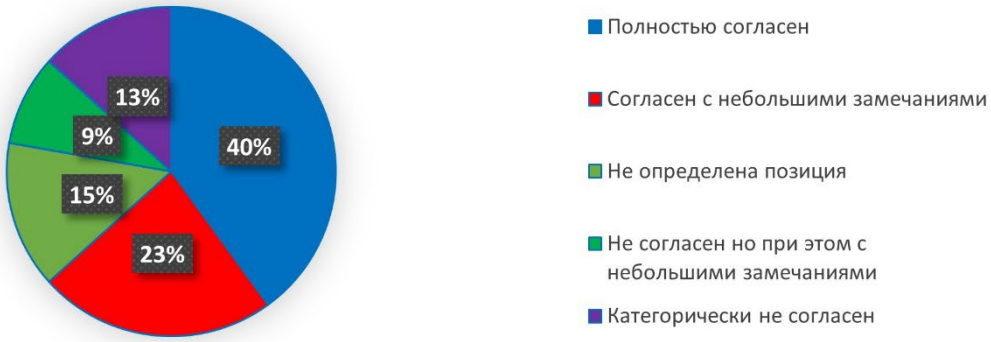

Уровень достоверности доказательности: 1

Уровень убедительности рекомендаций: А

Уровень достигнутого соглашения: **КОНСЕНСУС НЕ ДОСТИГНУТ (по результатам обсуждения и онлайн-голосования на консенсус-сессии)**

Формирование кишечной стомы остается одной из фундаментальных операций в абдоминальной хирургии, несмотря на совершенствование резекционных и реконструктивных технологий. По данным современной литературы, частота осложнений, связанных с неправильным выбором места или техники наложения стомы, достигает 21-75%, а до 36% больных требуют повторных вмешательств [5,41].

Илеостому традиционно размещают в правой подвздошной области через прямую мышцу живота-. Данная локализация оптимальна для последующего ухода и самостоятельного обслуживания пациентом. Наиболее часто применяют петлевую илеостому для временной защиты дистального анастомоза и концевую — при удалении всей толстой кишки. Современные рекомендации допускают отказ от рутинного использования поддерживающей «шпоры» (rod) при формировании петлевой илеостомы у пациентов без ожирения. Ключевое значение имеет формирование стомы с возвышением над поверхностью кожи (около 2-3 см), что облегчает адекватную посадку калоприемника, особенно с учетом жидкого и агрессивного кишечного отделяемого [5,6].

Трансверзостому формируют на участке поперечной ободочной кишки. В зависимости от анатомических особенностей и целей вмешательства ее выводят в правом или левом подреберье, а также по средней линии живота, как правило, выше пупка. Благодаря мобильности этого отдела кишки трансверзостомия технически доступна из небольших разрезов и в экстренных ситуациях может выполняться под местной анестезией. Однако следует учитывать, что выведение функционирующей трансверзостомы в эпигастральной области несет риск краевого некроза и парастомальной грыжи, в связи с чем пересечение прямой мышцы живота и фиксация апоневроза к кишке являются обязательными элементами надежной конструкции [24,108].

Петлевая трансверзостома является предпочтительной при любой локализации онкологического процесса дистальнее (нисходящая, сигмовидная, прямая кишка) по причине возможного использования её в качестве разгрузочной стомы после выполнения радикального вмешательства без необходимости переформирования [7,24].

Наиболее часто встречающимся и физиологически наиболее предпочтительным (окончательным) вариантом является концевая сигмостома, которая размещается в левой

подвздошной области, ниже пупка, через левую прямую мышцу живота. Данное расположение обеспечивает максимально удобный уход, а сформированный в дистальных отделах толстой кишки стул облегчает контроль эвакуации. При формировании сигмостомы ключевым фактором является сохранение адекватного кровоснабжения низведенного конца с обязательной визуализацией пульсации аркадных сосудов. Технической особенностью, позволяющей снизить риск парастомальной грыжи, признано забрюшинное, экстраперитонеальное проведение кишки к месту стомирования [7,108].

Слепая и восходящая ободочная кишка (цекостома, асцендостома). Данные виды стом в настоящее время используются ограниченно, преимущественно для экстренной декомпрессии при заворотах или обтурационной непроходимости. Они выводятся в правой подвздошной области. Основной недостаток — постоянное, неконтролируемое выделение жидкого кишечного содержимого с выраженным мацерирующим действием на перистомальную кожу, что нивелирует преимущества «щадящей» внебрюшинной фиксации [6,41].

Еюностомия является наиболее «агрессивной» стомой. Главная проблема здесь — массивная потеря жидкости и электролитов, что ведет к быстрой декомпенсации водно-электролитного баланса, особенно у тяжелых больных с перитонитом и острой кишечной непроходимостью. В. И. Белоконев с соавторами (2017) обосновали применение хоботковых вариантов еюно- и илеостом, которые в большей степени отвечают требованиям надежности и эффективности у данной сложной категории больных, по сравнению со стандартными методиками по Бруку или Майдлю [6,24].

Персонифицированный подход с обязательной предоперационной разметкой и учетом локализации патологического процесса позволяет минимизировать частоту тяжелых парастомальных осложнений, улучшить качество жизни пациентов и снизить экономическое бремя повторных госпитализаций [5,6,7,24,108].

16. Оптимальные сроки выполнения радикальной операции после стентирования ободочной кишки у больных с местно-локализованным опухолевым процессом.

Результаты голосования зрителей на консенсус-секции: 73 (за 73,97%, против-26,03%)



Уровень достоверности доказательности: 1

Уровень убедительности рекомендаций: А

Уровень достигнутого соглашения: **КОНСЕНСУС ДОСТИГНУТ (по результатам обсуждения и голосования на консенсус-сессии)**

Для больных с местно–локализованным опухолевым процессом оптимальным является 4–я неделя после устранения острой обтурационной толстокишечной непроходимости,

Разгрузочная проксимальная колостомия остается ведущим вмешательством, направленным на разрешение кишечной непроходимости у пациентов с опухолью нисходящей ободочной и сигмовидной кишки, даже в условиях операбельности пациента.

17. Оптимальные сроки выполнения радикального оперативного вмешательства после стомирования.

Результаты онлайн-голосования экспертов:



Уровень достоверности доказательности: 1

Уровень убедительности рекомендаций: А

Уровень достигнутого соглашения: **КОНСЕНСУС ДОСТИГНУТ (на уровне онлайн-голосования)**

Для больных с местно–локализованным опухолевым процессом оптимальным является 4–я неделя после устранения острой обтурационной толстокишечной непроходимости. Разгрузочная проксимальная колостомия остается ведущим вмешательством, направленным на разрешение кишечной непроходимости у пациентов с опухолью нисходящей ободочной и сигмовидной кишки, даже в условиях операбельности пациента [4,38,39].

Современные данные доказательной медицины и рекомендации ESMO/NCCN сходятся в том, что интервал 4–12 недель (в зависимости от исходной ситуации) обеспечивает баланс между онкологической безопасностью и технической выполнимостью [19]. Однако стоит отметить, что обращение пациентов в онкологический диспансер в сроки менее 60 дней повышает вероятность выполнения радикальной операции [58,89,91]. Таким образом, для больных с местно–локализованным опухолевым процессом оптимальным является 4–я неделя после устранения острой обтурационной толстокишечной непроходимости, при местно–распространенном опухолевом процессе и/или наличии метастазов —4—6-й месяцы [4].

Для больных с местно–распространенном опухолевом процессе и/или наличии метастазов оптимальными сроками радикальной операции являются 4—6-й месяцы после устранения острой обтурационной толстокишечной непроходимости и проведенного специфического онкологического лечения (неоадьювантной химио- и лучевой терапии) [4,38,39].

Литература

1. Алиев, С. А. Возможности лапароскопических технологий в хирургическом лечении рака толстой кишки / С. А. Алиев, Э. С. Алиев, Б. М. Зейналов // Вестник хирургии имени И. И. Грекова. — 2013. — Т. 172, № 5. — С. 120–126.
2. Андреева Н.С., Реброва О.Ю., Зорин Н.А., и др. Системы оценки достоверности научных доказательств и убедительности рекомендаций: сравнительная характеристика и перспективы унификации // Медицинские технологии. — Режим доступа: .
3. Ачкасов Е.Е., Алекперов С.Ф., Шкода А.С., Беляев Л.Б., Волков В.С., Крутилина О.В., Калачев О.А. Классификация обтурационной толстокишечной непроходимости опухолевого генеза. Колопроктология. 2009; 3: 17–23.
4. Багателия З.А. Оптимальные сроки выполнения второго этапа лечения больных колоректальным раком, осложненным обтурационной толстокишечной непроходимостью. Хирургия. Журнал им. Н.И. Пирогова. 2018;12:76–81.
5. Вильц Т.О., Вебски В., Кальфф Дж. К., Стоффельс Б. Intestinale Stomata [Кишечные стомы]. Chirurg. 2020 Mar;91(3):269–280. На немецком языке. doi: 10.1007/s00104-020-01144-4. PMID: 32110815.
6. Воронин Ю.С. Реабилитация больных с кишечными стомами: диссертация…кандидата медицинских наук: 3.1.9. Хирургия, Юрий Сергеевич Воронин. — Сургут, 2020. – 133 с.
7. Грошилин В.С., Кузнецов В.Д., Плахотников И.А., Антонова А.В., Габызов М.А., Давыденко Я.А. Методология предупреждения парастомальных осложнений при наложении одноствольной колостомы. Оперативная хирургия и клиническая анатомия (Пироговский научный журнал). 2025;9(2):13–21.
8. Ерюхин И.А., Петров В.П. Ханевич М.Д., Кишечная непроходимость. Руководство для врачей. – М.: Медицина, 1999. – С. 443.
9. Журавлев Ю. И., Тхорикова В. Н. Современные проблемы измерения полиморбидности. Научные ведомости БелГУ. Серия Медицина. Фармация, 2013; 11(154), Выпуск 22: 214–219.
10. Зозуля М.В., Ленькин А.И. Оценка органной перфузии и волемического статуса с помощью ультразвука. Тихоокеанский медицинский журнал. 2023;1:27–34. doi: 10.34215/1609-1175-2023-1-27-34
11. Интенсивная терапия: национальное руководство. Т. 2. Под ред. Б.Р. Гельфанда, Д.Н. Проценко. 2-е изд., перераб. и доп. — М.: ГЭОТАР-Медиа, 2022. — 1056 с.
12. Клинические рекомендации. Злокачественные новообразования ободочной кишки. Разработчик: Ассоциация онкологов России, Общероссийская общественная организация «Российское общество специалистов по колоректальному раку». — М., 2020–2023.
13. Клинические рекомендации. Острая кишечная непроходимость опухолевой этиологии. Ассоциация колопроктологов России, Ассоциация онкологов России, Российское общество хирургов. 2024.
14. Клинические рекомендации. Острая кишечная непроходимость опухолевой этиологии у взрослых. 2024.
15. Клинические рекомендации. Острая неопухолевая кишечная непроходимость. Российское общество хирургов. 2024. ID: 327.
16. Клинические рекомендации. Рак прямой кишки. Разработчик: Ассоциация онкологов России, Российское общество онкоурологов, Общероссийская общественная организация «Российское общество специалистов по колоректальному раку». — М., 2020–2023.

17. Клинические рекомендации. Злокачественные новообразования ободочной кишки и ректосигмоидного отдела. 2020. Рубрикатор клинических рекомендаций. https://cr.minzdrav.gov.ru/schema/396_3

18. Корымасов, А. В., Фесюн, М. Ю., Хорошилов. Колостомия при острой опухолевой толстокишечной непроходимости в дежурном хирургическом стационаре: клинические рекомендации и реальная клиническая практика // Пермский медицинский журнал. 2025. №4. URL: (дата обращения: 02.09.2026)

19. Кубачев, Г. Г. Лапароскопические вмешательства при раке левых отделов толстой кишки, осложнённом обтурационной непроходимостью / Г. Г. Кубачев, С. В. Артюхов // Вестник хирургии имени И. И. Грекова. — 2014. — Т. 173, № 5. — С. 60–63.

20. Кунешов К. Р., Мырзалиев А. К. ОПТИМИЗАЦИЯ ПРЕДОПЕРАЦИОННОЙ ПОДГОТОВКИ БОЛЬНЫХ С ОСТРОЙ КИШЕЧНОЙ НЕПРОХОДИМОСТЬЮ // Теория и практика современной науки. 2017. №12 (30).

21. Компьютерная томография в диагностике острой кишечной непроходимости. Методические рекомендации для врачей (под ред. проф. Г.Г. Кармазановского). — М.: Видар, 2018.

22. Крысанов И.С., Крысанова В.С., Ермакова В.Ю. Применение ацетат-содержащих сбалансированных кристаллоидных растворов при проведении оперативных вмешательств на органах брюшной полости (обзор) // Общая реаниматология. 2020; 16(6): 105–128.

23. Лахин Р.Е., Геттуев А.Т., Михайлюк Ю.Ю., Арсентьев Л.В., Андреенко А.А., Левшанков А.И., Струков Е.Ю. Ультразвуковая оценка содержимого антрального отдела желудка перед операцией у плановых и экстренных пациентов: наблюдательное клиническое исследование. Анестезиология и реаниматология. 2022;(4):32–39.

24. Левчук А.Л., Абдуллаев А.Э. Потенциальные осложнения после операций с формированием колостом у больных перфоративным дивертикулитом ободочной кишки // Вестник Национального медико-хирургического Центра им. Н.И. Пирогова, 2025, т. 20, №4. – С.52–62. DOI: 10.25881/20728255_2025_20_4_52

25. Майстренко Н.А., Пережогин Е.В. и др. Острая кишечная непроходимость опухолевой этиологии: современная тактика и результаты лечения // Альманах Института хирургии им. А.В. Вишневского. — 2019.

26. Маслов А.И., Нурмухамедов Р.М., Акбаров М.М. и др. Острая кишечная непроходимость, трудности диагностики при ущемлённых грыжах запирательного отверстия и хирургическая тактика // Вестник медицинского института «РЕАВИЗ». — 2025. — Т. 15, № 1. — С. 98–106. — DOI: 10.20340/vmi-rvz.2025.1.CASE.1

27. Национальное руководство «Абдоминальная хирургия» (под ред. акад. РАН И.И. Затевахина, проф. А.И. Кириенко). — М.: ГЭОТАР-Медиа, 2018.

28. Оганов Р. Г., Денисов И. Н., Симаненков В. И. и др. Коморбидная патология в клинической практике. Клинические рекомендации. Кардиоваскулярная терапия и профилактика. 2017;16(6):5–56.

29. Острая неопухолевая кишечная непроходимость. Национальные клинические рекомендации (под ред. акад. РАН И.И. Затевахина). — М., 2015 (с актуализацией положений по инструментальной диагностике в смежных протоколах).

30. Постановление Правительства РФ № 1215. О порядке оказания медицинской помощи населению по профилю «Хирургия» и «Онкология» (в части стандартов оснащения и обязательного объема обследований).

31. Пугаев А.В., Ачкасов Е.Е. Обтурационная кишечная непроходимость опухолевого генеза. — М.: Профиль, 2015. — 256 с.

32. Ревишвили А.Ш., Оловянный В.Е., Сажин В.П. и соавт. Хирургическая помощь в Российской Федерации. ФГБУ "НМИЦ хирургии им. А.В. Вишневского" Минздрава России; 2021. https://главный-хирург.рф/publication.html

33. Савельев В.С. Руководство по неотложной хирургии. – М., 2004. – С. 640.

34. Сарсенбаева Г.И., Турсынбекова А.Е. Современные подходы к оценке коморбидности у пациентов. CardioСоматика. 2019; 10 (1): 19–23. DOI: 10.26442/22217185.2018.4.180073

35. Сумин А.Н. Оценка и коррекция риска кардиальных осложнений при некардиальных операциях – что нового? Рациональная Фармакотерапия в Кардиологии 2022;18(5):591–599. DOI:10.20996/1819-6446-2022-10-04

36. Тягунов А.Е., Тягунов А.А., Нечай Т.В., Виноградов В.Н., Курашинова Л.С., Сажин А.В. Факторы риска летального исхода при острой спаечной тонкокишечной непроходимости. Результаты многоцентрового исследования. Хирургия. Журнал им. Н.И. Пирогова. 2021; 3: 26-35. Accessed September 6, 2022. https://www.elibrary.ru/item.asp?id=44820324

37. Федоров В.Э., Масляков В.В., Асланов А. Д. Коморбидность при хирургических заболеваниях: способы оценки ее тяжести (2 часть). Вестник Национального медико-хирургического Центра им. Н.И. Пирогова 2020;15(3-2):158–165.

38. Шабунин А.В., Багателия З.А., Гугнин А.В., Паклина О.В., Араблинский А.В. Этапное лечение колоректального рака, осложненного обтурационной кишечной непроходимостью. Московский хирургический журнал. 2018;(5):62–69.

39. Шабунин А.В., Багателия З.А., Гугнин А.В. Результаты внедрения этапного лечения колоректального рака, осложненного обтурационной кишечной непроходимостью, в стандарты хирургической помощи онкологическим больным г. Москвы. Колопроктология. 2018;4(66):7–15. doi: 10.33878/2073-7556-2018-0-4-7-15

40. Шабунин А.В., Багателия З.А., Гугнин А.В. Результаты внедрения этапного лечения колоректального рака, осложненного обтурационной кишечной непроходимостью, в стандарты хирургической помощи онкологическим больным г. Москвы. Колопроктология. 2018; 4(66): 7-15. Accessed August 8, 2020. https://www.elibrary.ru/item.asp?id=36510275

41. Эйбов Р.Р. Профилактика и лечение поздних стомальных осложнений: диссертация…кандидата медицинских наук: 3.1.9. Хирургия, Равшан Рамазанович Эйбов. — Уфа, 2023. – 140 с.Ohki T, Yoshida S, Yamamoto M, et al. Determining the difference in the efficacy and safety of self-expandable metallic stents as a bridge to surgery for obstructive colon cancer among patients in the CROSS 0 group and those in the CROSS 1 or 2 group: a pooled analysis of data from two Japanese prospective multicenter trials. Surg Today. 2020; 50(9): 984-994. doi: 10.1007/S00595-020-01970-3/TABLES/7

42. Abdussamet Bozkurt M, Gonenc M, Kapan S, et al. Colonic stent as bridge to surgery in patients with obstructive left-sided colon cancer // JSLS. — 2014; 18: e2014.00161. doi: 10.4293/JSLS.2014.00161

43. Afzal S, Ahmad F, Farooq F. Role of multi-detector computed tomography in the diagnosis of intestinal obstruction // Cureus. — 2023; 15(1): e33730. DOI: 10.7759/cureus.33730

44. Ahmad S.J.S., Drvaric I., Ahmed A.R. et al. From obstruction to ischaemia: a systematic review and meta-analysis on the diagnostic accuracy of CT scans in identifying small and large bowel obstruction, underlying causes and predicting critical complications in adults // BMJ Open. — 2025; 15(11): e103887. DOI: 10.1136/bmjopen-2025-103887

45. Almalki T.M.H., et al. Large Bowel Obstruction: Emergency Care, Clinical Response, and Acute Hospital Management Perspectives // Saudi Journal of Medicine and Public Health. — 2025; 2(2): 1444–1463. DOI: 10.64483/202522296

46. Amelung FJ, Burghgraef TA, Tanis PJ, et al. Critical appraisal of oncological safety of stent as bridge to surgery in left-sided obstructing colon cancer; a systematic review and meta-analysis // Crit Rev Oncol Hematol. — 2018; 131: 66–75. doi: 10.1016/j.critrevonc.2018.08.003

47. Arora P., Pourafkari L., Visnjevac O., et al. Preoperative serum potassium predicts the clinical outcome after non-cardiac surgery // Clinical Chemistry and Laboratory Medicine. — 2017; 55(1): 145–153. doi: 10.1515/cclm-2016-0038

48. Azuhata T, Kinoshita K, Kawano D, et al. Time from admission to initiation of surgery for source control is a critical determinant of survival in patients with gastrointestinal perforation with associated septic shock // Crit Care. — 2014; 18(3). doi: 10.1186/ccl3854

49. Bawa D, Khalifa YM, Khan S, Norah W, Noman N. Surgical outcomes and prognostic factors associated with emergency left colonic surgery // Ann Saudi Med. — 2023; 43(2): 97–104. doi: 10.5144/0256-4947.2023.97

50. Bhardwaj R., Sharma S. Diagnostic utility of serum lactate in predicting bowel ischemia in intestinal obstruction: a cross-sectional observational study // J Adv Future Res. — 2025; 3(4): JAAFR2504042

51. Cazelles A, Pasinato G, Aubert M, Manceau G, Mege D, Sabbagh C, Karoui M. Obstructed colon cancer: Review and perspectives // J Visc Surg. — 2025; 162(6): 431–441. doi: 10.1016/j.jviscsurg.2025.09.001

52. Cirocchi R, Farinella E, Trastulli S, et al. Safety and efficacy of endoscopic colonic stenting as a bridge to surgery in the management of intestinal obstruction due to left colon and rectal cancer: a systematic review and meta-analysis // Surg Oncol. — 2013; 22(1): 14–21.

53. de Roos MA, Hugen N, Hazebroek EJ, et al. Delayed surgical resection of primary left-sided obstructing colon cancer is associated with improved short- and long-term outcomes // J Surg Oncol. — 2021; 124: 1146–1153. doi: 10.1002/jso.26632 [№ 104]

54. ECOG-ACRIN Cancer Research Group. ECOG Performance Status Scale. 2022. Accessed December 18, 2024

55. Ebrahim M., Hean T.K., Aniteye E., et al. Preoperative risk factors including serum levels of potassium, sodium and creatinine for early mortality after open abdominal surgery // BMC Surgery. — 2021; 21: 62. doi: 10.1186/s12893-021-01084-0

56. European Society of Gastrointestinal Endoscopy. ESGE Guidelines on malignant colonic obstruction. 2024.

57. ESMO Guidelines Committee. Rectal cancer: ESMO Clinical Practice Guidelines for diagnosis, treatment and follow-up // Ann. Oncol. — 2023; 34(10): 845–862. PMID: 37481201

58. Giordano A, Mastronardi M, Fugazzola P, et al.; CROSCO-1 Collaborative Group. Colonic resection or self-expanding metal stents for obstructive left colon cancer: results of a national multicenter prospective cohort study (CROSCO-1) // Surgical Endoscopy. — 2026; 40(8): 6567–6576.

59. Huang S.H., Chiang S.F., Tsai K.Y., Hsieh P.S., You J.F., Lai C.C. A quasi-bridge to surgery approach for stage IV obstructive colon cancer: extending the bridge-to-surgery concept to metastatic disease // World J Surg Oncol. — 2026; 24(1): 315.

60. Hu H., Chen G., Bai D., et al. Diagnostic accuracy of routine hematological biomarkers for complications and prognosis in bowel obstruction: a systematic review and meta-analysis // World J Emerg Surg. — 2025; 20: 80. doi: 10.1186/s13017-025-00652-0

61. iatroX Knowledge Centre. Bowel Obstruction: Diagnosis and management of small and large bowel obstruction. Reviewed 2025 Oct 21.

62. Initial management strategies for right-sided malignant colonic obstruction: a systematic review and bayesian network meta-analysis // World J Surg Oncol. — 2026. DOI: 10.1186/s12957-026-04303-9

63. Iversen L.H., Gögenur I., Christensen P., et al. Danish guidelines for treating acute colonic obstruction caused by colorectal cancer — a review // Frontiers in Surgery. — 2024; 11: 1427865. DOI: 10.3389/fsurg.2024.1427865

64. Jackson P., Vigiola Cruz M. Intestinal Obstruction: Evaluation and Management // American Family Physician. — 2018; 98(6): 362–367. PMID: 30215917

65. KDIGO Clinical Practice Guideline for Acute Kidney Injury // Kidney International Supplements. — 2012; 2(1): 1–138.

66. Kelkar A., Thakur V.B., Jeeson J. Evaluation of multidetector computed tomography in the diagnosis of intestinal obstruction // Cureus. — 2024; 16(8): e66244. DOI: 10.7759/cureus.66244

67. Kim D.H., Lee H.H. Colon stenting as a bridge to surgery in obstructive colorectal cancer management // Clinical Endoscopy. — 2024; 57(4): 424–433.

68. Kumar S., Taneja S. Serum intestinal fatty acid binding protein in patients with small bowel obstruction // Open Access Lib J. — 2013; 2: 32284.

69. Li H., Sun D., Sun D., Xiao Z., Zhuang J., Yuan C. The diagnostic value of coagulation indicators and inflammatory markers in distinguishing between strangulated and simple intestinal obstruction // Surg Laparosc Endosc Percutan Tech. — 2021; 31(6): 750–755. doi: 10.1097/SLE.0000000000000982

70. Li Y., Zhu S., Wang Y. et al. Development and validation of deep learning models for bowel obstruction on plain abdominal radiograph // J Int Med Res. — 2024; 52(9): 3000605241271844. DOI: 10.1177/03000605241271844

71. Li Z., Zhang L., Liu X., Yuan F., Song B. Diagnostic utility of CT for small bowel obstruction: systematic review and meta-analysis // PLoS One. — 2019; 14(12): e0226740. DOI: 10.1371/journal.pone.0226740

72. Liu J.L., Wang C.X., Wang H.L. Advances in the management of cancer-related incomplete intestinal obstruction: Therapeutic strategies and emerging interventions // World J Gastroenterol. — 2026; 32(5): 115030.

73. Lopez-Kostner F, Hool GR, Lavery IC. Management and causes of acute large bowel obstruction. Surg Clin North Am. 1997; 77(6): 1265-1290. doi: 10.1016/S0039-6109(05)70617-4

74. Luce M., Brandt R., Betcher J. Point-of-care ultrasound identifies surgical emergency, expediting care // JACEP Open. — 2024; 5(6): e13327. DOI: 10.1002/emp2.13366

75. Lurati Buse G, Larmann J, Gillmann HJ, et al.; METREPAIR NTproBNP Subcohort Investigators. NT-proBNP or Self-Reported Functional Capacity in Estimating Risk of Cardiovascular Events After Noncardiac Surgery // JAMA Netw Open. — 2023; 6(11): e2342527.

76. Madariaga A., Lau J., Ghoshal A., et al. MASCC multidisciplinary evidence-based recommendations for the management of malignant bowel obstruction in advanced cancer // Support Care Cancer. — 2022; 30(6): 4711–4728.

77. Maglinte D.D.T., Reyes B.L., Harmon B.H. et al. Reliability and role of plain film radiography and CT in the diagnosis of small-bowel obstruction // AJR Am J Roentgenol. — 1996; 167(6): 1451–1455. DOI: 10.2214/ajr.167.6.8956576

78. Matthew G. Mutch MD, FASCRS, FACS, Katerina O. Wells MD, MPH, Surgical approach to colon cancer, Seminars in Colon and Rectal Surgery, ht tp ://dx.doi.org/10.1053/j.sc rs.2016.04.018

79. Mao Y, Yang Y, Xiong T. Gastrointestinal emergencies and monitoring in preterm infants: a review // Ann Med. — 2025; 57(1): 2525397. doi: 10.1080/07853890.2025.2525397

80. Mauro A., Scalvini D., Borgetto S., et al. Malignant Acute Colonic Obstruction: Multidisciplinary Approach for Endoscopic Management // Cancers. — 2024; 16(4): 821. DOI: 10.3390/cancers16040821

81. McHugh FT, Ryan ÉJ, Ryan OK, et al. Management Strategies for Malignant Left-Sided Colonic Obstruction: A Systematic Review and Network Meta-analysis of Randomized Controlled Trials and Propensity Score Matching Studies // Dis Colon Rectum. — 2024; 67(7): 878–894. doi: 10.1097/DCR.0000000000003256

82. Mikalonis M, Avlund TH, Løve US. Danish guidelines for treating acute colonic obstruction caused by colorectal cancer — a review // Front Surg. — 2024; 11: 1400814. doi: 10.3389/fsurg.2024.1400814

83. Moncy A.A., Kavalakat A.J., Vikraman B. Utility of Serum L-lactate in Identifying Ischemia in Acute Intestinal Obstruction: A Prospective Observational Study // Cureus. — 2023; 15(5): e38443. doi: 10.7759/cureus.38443

84. Motavaselian M., Farrokhi M., Jafari Khouzani P. et al. Diagnostic performance of ultrasonography for identification of small bowel obstruction: a systematic review and meta-analysis // Arch Acad Emerg Med. — 2024; 12(1): e33. DOI: 10.22037/aaem.v12i1.2265

85. Muldoon R.L. Malignant Large Bowel Obstruction // Clin Colon Rectal Surg. — 2021; 34(4): 251–261. DOI: 10.1055/s-0041-1729922. PMID: 34305474; PMCID: PMC8292007

86. Musallam K.M., Tamim H.M., Richards T., et al. Preoperative anaemia and postoperative outcomes in non-cardiac surgery: a retrospective cohort study // The Lancet. — 2011; 378(9800): 1396–1407. doi: 10.1016/S0140-6736(11)61381-0

87. Mutch M.G., Wells K.O. Surgical approach to colon cancer // Seminars in Colon and Rectal Surgery. DOI: 10.1053/j.scrs.2016.04.018

88. Mylytsia M.M., Kotelevets V.V. Acute obstructive large-bowel obstruction in older patients: current diagnostic and treatment methods (a literature review) // Zaporozhye Medical Journal. — 2025; 27(6). DOI: 10.14739/2310-1210.2025.6.326985

89. National Comprehensive Cancer Network. NCCN Clinical Practice Guidelines in Oncology: Colon and Rectal Cancers. Version 2.2024. URL: (дата обращения: 11.04.2026)

90. National Comprehensive Cancer Network. NCCN Clinical Practice Guidelines in Oncology: Colon Cancer. Version 1.2025.

91. Nelms D.W., Kann B.R. Imaging modalities for evaluation of intestinal obstruction // Clin Colon Rectal Surg. — 2021; 34(4): 205–213. DOI: 10.1055/s-0041-1729737

92. Ohki T, Yoshida S, Yamamoto M, et al. Determining the difference in the efficacy and safety of self-expandable metallic stents as a bridge to surgery for obstructive colon cancer among patients in the CROSS 0 group and those in the CROSS 1 or 2 group: a pooled analysis of data from two Japanese prospective multicenter trials // Surg Today. — 2020; 50(9): 984–994. doi: 10.1007/S00595-020-01970-3

93. Onyiego A, Maykel J. Contemporary Management of Malignant Bowel Obstruction // Clin Colon Rectal Surg. — 2025; 38(5): 327–333. doi: 10.1055/s-0044-1801402

94. Pantel H, Reddy VB. Management of Colonic Emergencies // Surg Clin North Am. — 2023; 103(6): 1133–1152. doi: 10.1016/j.suc.2023.06.006

95. Peden C.J., Aggarwal G., Aitken R.J., et al. Guidelines for Perioperative Care for Emergency Laparotomy Enhanced Recovery After Surgery (ERAS) Society Recommendations: Part 1 — Preoperative: Diagnosis, Rapid Assessment and Optimization // World J Surg. — 2021; 45: 1272–1290. doi: 10.1007/s00268-021-05994-9

96. Pisano M, Zorcolo L, Merli C, et al. 2017 WSES guidelines on colon and rectal cancer emergencies: Obstruction and perforation // World J Emerg Surg. — 2018; 13: 36. doi: 10.1186/s13017-018-0192-3

97. Pourmand A., Dimbil U., Drake A., Shokoohi H. The accuracy of point-of-care ultrasound in detecting small bowel obstruction in emergency department // Emerg Med Int. — 2018; 2018: 3684081. DOI: 10.1155/2018/3684081

98. Qassem H. Ogilvie Syndrome: Rapid Assessment & Management // LinkedIn. — 2025.

99. Self-expanding metal stents placement for left-sided colonic tumor complicated with acute intestinal obstruction: impact on subsequent surgical outcomes // Journal of Clinical Surgery. — 2025; 33(12): 1303–1306.

100. Shokoohi H., Al Jalbout N., Peksa G. et al. Optimal bowel diameter thresholds for diagnosing small bowel obstruction and surgical intervention with point-of-care ultrasound // Am J Emerg Med. — 2024; 84: 1–6. DOI: 10.1016/j.ajem.2024.07.019

101. Shokoohi H., Dickerson Mayes K., Peksa G.D. et al. Multi-center analysis of point-of-care ultrasound for small bowel obstruction: a systematic review and individual patient-level meta-analysis // Am J Emerg Med. — 2023; 70: 144–150. DOI: 10.1016/j.ajem.2023.05.039

102. Solomkin JS, Mazuski JE, Bradley JS, et al. Diagnosis and management of complicated intra-abdominal infection in adults and children: guidelines by the Surgical Infection Society and the Infectious Diseases Society of America. Clin Infect Dis. 2010; 50(2): 133-164. doi: 10.1086/649554

103. Shuford R., Patel S., et al. Hyperglycemia in the Perioperative Period // Current Anesthesiology Reports. — 2023; 13: 208–216. doi: 10.1007/s40140-023-00575-5

104. Song HY, Kim JH, Kim KR, et al. Malignant rectal obstruction within 5 cm of the anal verge: is there a role for expandable metallic stent placement? // Gastrointest Endosc. — 2008; 68(4): 713–720. doi: 10.1016/j.gie.2007.12.051

105. **Surviving Sepsis Campaign: International Guidelines for Management of Sepsis and Septic Shock 2021.** Evans L., Rhodes A., Alhazzani W. et al. // Intensive Care Med. 2021; 47(11): 1181–1247.

106. Tanaka K, Hashimoto H, Ohki T. Lactate levels in bowel strangulation with experimental animal model // Int Surg. — 2015; 100(2): 240–243. DOI: 10.9738/INTSURG-D-13-00211.1

107. Ten Broek R.P.G., Krielen P., Di Saverio S., et al. Bologna guidelines for diagnosis and management of adhesive small bowel obstruction (ASBO): 2017 update of the evidence-based guidelines from the World Society of Emergency Surgery ASBO working group // World J Emerg Surg. — 2018; 13: 24. doi: 10.1186/s13017-018-0185-2

108. The Quality and Clinical Applicability of Recommendations in Ostomy Guidelines: A Systematic Review // Risk Manag Healthc Policy. — 2022; 15: 1517–1529. doi: 10.2147/RMHP.S378684

109. Tyagunov A.E., Anurov M.V., Titkova S.M. et al. Intestinal fatty acid-binding protein (I-FABP) as biomarker of ischemic damage in experimentally induced 12-h small bowel obstruction // Updates Surg. — 2024; 76(7): 2693–2700. DOI: 10.1007/s13304-024-01979-0

110. Van Halsema EE, Van Hooft JE, Small AJ, et al. Perforation in colorectal stenting: A meta-analysis and a search for risk factors // Gastrointest Endosc. — 2014; 79(6). doi: 10.1016/j.gie.2013.11.038

111. Vogel JD, Eskicioglu C, Weiser MR, Feingold DL, Steele SR. The American Society of Colon and Rectal Surgeons Clinical Practice Guidelines for the Treatment of Colon Cancer // Dis Colon Rectum. — 2017; 60(10): 999–1017. doi: 10.1097/DCR.0000000000000926

112. Вильц Т.О., Вебски М., Кальфф Дж. К., Стоффельс Б. Intestinale Stomata [Кишечные стомы] // Chirurg. — 2020; 91(3): 269–280. На немецком языке. doi: 10.1007/s00104-020-01144-4. PMID: 32110815

113. World Society of Emergency Surgery (WSES) guidelines for management of Bowel Obstruction.

114. Wu C., Zhu X., Ren H., Tan F., Liu X. Intestinal fatty acid-binding protein as a biomarker for the diagnosis of strangulated intestinal obstruction: a meta-analysis // Open Med. — 2021; 16(1): 264–273. DOI: 10.1515/med-2021-0214

115. Xu WX, Zhong QH, Cai Y, et al. Prediction and management of strangulated bowel obstruction: a multi-dimensional model analysis // BMC Gastroenterol. — 2022; 22(1): 304. doi: 10.1186/s12876-022-02363-1

116. Xue X., Lu Z., Tang D. et al. Accuracy of the serum intestinal fatty-acid-binding protein for diagnosis of acute intestinal ischemia: a meta-analysis // Sci Rep. — 2016; 6: 34371. DOI: 10.1038/srep34371

117. Yang XF, Pan K. Diagnosis and management of acute complications in patients with colon cancer: Bleeding, obstruction, and perforation. Chinese J Cancer Res. 2014; 26(3): 331-340. doi: 10.3978/j.issn. 1000-9604.2014.06.11