Положения консенсуса «Диагностика и лечение острой мезентериальной ишемии»

Консенсус-секция «Актуальные вопросы диагностики и лечения острой мезентериальной ишемии»

XVII Съезд хирургов России совместно с XI Конгрессом московских хирургов, 12–14 октября 2026 г.

Председатели: Алимов А.Н., Щеголев А.А., Гугнин А.В., Дарвин В.В., Прядко А.С.

СОСТАВ РАБОЧЕЙ ГРУППЫ ЭКСПЕРТОВ

1. **ГБУЗ ММНКЦ им. С.П. Боткина ДЗМ:** Шабунин А.В., академик РАН, д.м.н., профессор; Багателия З.А., д.м.н., профессор; Климашевич А.В., д.м.н., профессор; Карпов А.А., д.м.н., доцент; Гугнин А.В., к.м.н.; Араблинский А.В., д.м.н.; Цуркан В.А.
2. **ФГБУ «НМИЦ хирургии им. А.В. Вишневского» МЗ РФ:** Алекян Б.Г. академик РАН, д.м.н., профессор;
3. **ГКБ имени В.М. Буянова ДЗМ:** Алимов А.Н., д.м.н., профессор; Миронков А.Б., д.м.н., доцент
4. **БУ «Сургутская окружная клиническая больница»:** Дарвин В.В. д.м.н., профессор;
5. **ГКБ имени В. В. Вересаева ДЗМ:** Дибиров М.Д. д.м.н., профессор; Парфенов И.П. д.м.н., профессор;
6. **ПСПбГМУ имени академика И.П. Павлова***: Корольков А.Ю., д.м.н., профессор;*
7. **Свердловская областная клиническая больница №1:** Прудков М.И., д.м.н., профессор;
8. **Ленинградская областная клиническая больница:** Прядко А.С., д.м.н.;
9. **НИИ скорой помощи им. Н.В. Склифосовского:** Сагиров М.А., к.м.н.; Ярцев П.А., д.м.н., профессор;
10. **ГБУЗ «Городская клиническая больница имени Ф. И. Иноземцева ДЗМ».** Щеголев А.А., д.м.н., профессор; Папаян С.А., д.м.н., профессор;

ЭТАПЫ ПОДГОТОВКИ И ПРОВЕДЕНИЯ КОНСЕНСУСА

1. Формирование и согласование списка положений и их формулировок, формирование рабочей группы.

2. Распределение согласованных положений между участниками рабочей группы для написания краткого литературного обзора.

3. Написание краткого литературного обзора по каждому положению членами рабочей группы.

4. Рассылка всех положений с литературной справкой членам рабочей группы.

5. Финальное утверждение формулировок положений.

6. Онлайн-голосование экспертов по положениям консенсуса.

7. Формирование по результатам голосования перечня наименее согласованных положений.

8. Проведение консенсус-секции.

9. Подготовка и публикация результатов консенсуса.

Правила голосования и критерии консенсуса

Позиции голосования: «полностью согласен»; «согласен с небольшими замечаниями»; «не согласен, при этом с незначительными замечаниями»; «категорически не согласен».

Консенсус по положению считается достигнутым при доле голосов «полностью согласен» и «согласен с небольшими замечаниями» более 70%. Консенсус считается не достигнутым при доле таких голосов менее 70% или при наличии у кого-либо из экспертной группы принципиальной позиции «против».

Градация уровней согласия: менее 70% — консенсус не достигнут; 70–89% — консенсус; 90–99% — очень сильный консенсус; 100% — единогласный консенсус.

Положения, по которым консенсус экспертов не достигнут, выносятся на обсуждение на консенсус-секции с голосованием зрителей; по его итогам положение утверждается либо переформулируется с повторным голосованием экспертов.

Регламент обсуждения положения на консенсус-секции

1. Оглашение положения президиумом.
2. Выступление эксперта с позицией «против».
3. Выступление эксперта с позицией «за».
4. Вопросы аудитории экспертам (дискуссия).
5. Онлайн-голосование зрителей с оглашением результата.

Общее время обсуждения одного положения и голосования по нему — 15 мин. При необходимости переформулировка положения осуществляется группой экспертов после конференции в рабочем порядке.

1. Существуют ли прогностические факторы острой мезентериальной ишемии?

Для острой мезентериальной ишемии (ОМИ) выделен ряд прогностических факторов, которые позволяют оценить риск летального исхода и тяжесть течения заболевания. К ним относятся: клинические факторы и анамнез, лабораторные маркеры, инструментальные и интраоперационные данные, защитная антикоагулятная терапия [1, 2, 3, 4, 5].

Результаты онлайн-голосования экспертов:



Уровень достоверности доказательности: 1
Уровень убедительности рекомендаций: А
Уровень достигнутого соглашения: Консенсус достигнут

Учитывая высокую смертность (от 50% до 80–100% в зависимости от этиологии), оценка прогностических факторов критически важна для выбора тактики лечения. Ключевые прогностические факторы можно разделить на несколько групп:

1. Клинические факторы и анамнез (Возраст: Пациенты старше 70 лет имеют значительно более высокий риск неблагоприятного исхода. В 75–90% случаев это пациенты пожилого и старческого возраста с длительно существующей хронической ишемией, часто на фоне прогрессирующего мультифокального атеросклероза, не получающие

соответствующего лечения, или некомплаентные ему. Кроме пациентов старшей возрастной группы, острая мезентериальная ишемия может развиться и у пациентов молодого возраста (20–44 лет), причиной чему служат такие факторы как: наличие в анамнезе наследственных тромбофилий и гипергомоцистеинемий, гиперкоагуляционные синдромы на фоне других наследственных коагулопатий, цирроз печени, рак различной локализации без/в процессе химиотерапии, бесконтрольный прием оральных контрацептивов, а также наркомания. Задержка диагностики: Время более 24 часов от появления первых болей в животе до начала операции считается критическим негативным предиктором. Сопутствующие заболевания: Наличие сердечной недостаточности, ишемической болезни сердца, мерцательной и других видов аритмии, перенесенных инсультов, инфарктов, атеросклеротическое поражение аорты и ее ветвей, синдром хронической абдоминальной ишемии и хронической почечной недостаточности, длительный прием кортикостероидов увеличивает риск развития ОМИ, ухудшает прогноз. Состояние гемодинамики: Наличие шока, артериальной гипотензии или необходимость использования вазопрессоров коррелируют с высокой летальностью. Настороженность должны вызывать пациенты ОРИТ (пожилого и старческого возраста), находящиеся на ИВЛ, с угнетением уровня бодрствования (GCS<11), получающие вазопрессорную поддержку, с недавно проведенными кардиохирургическими или сосудистыми оперативными вмешательствами, а также после травматологических операций по эндопротезированию крупных суставов).

2. Лабораторные маркеры (Уровень лактата: Один из наиболее значимых предикторов. Высокие значения лактата в сыворотке крови (особенно в динамике) указывают на необратимый некроз кишки и высокий риск смерти. Маркеры воспаления и функции органов: Лейкоцитоз, повышение уровня креатинина, билирубина, прокальцитонина и D-димера также ассоциированы с неблагоприятным прогнозом. Прокальцитонин: Высокий уровень может указывать на развитие сепсиса на фоне ишемии. Белок I-FABP (кишечный белок, связывающий жирные кислоты): параметр обладает высокой чувствительностью и специфичностью при сосудистой ишемии кишечника. При исследовании изменений лабораторных анализов у пациентов с острым нарушением мезентериального кровообращения отмечается снижение количества лимфоцитов (CD8, CD4, B, NK), за счет их миграции в очаг ишемии и некроза слизистой кишечника. Цитруллин, ишемически модифицированный альбумин (IMA), альфа-глутатион-S-трансфераза (aGST), интерлейкин 6 (IL-6) - наименее изученные биомаркеры и чтобы достоверно оценить их значимость для диагностики острых нарушений мезентериального кровообращения требуется проведение дополнительных исследований с большим количеством пациентов. Лабораторные показатели не обладают самостоятельной диагностической ценностью: ни один отдельный биомаркер, включая лактат или D-димер, не позволяет надежно подтвердить или исключить ОМИ либо достоверно разграничить обратимую ишемию и трансмуральный некроз. Лейкоцитоз, метаболический ацидоз, повышение лактата, креатинина, билирубина, D-димера и прокальцитонина могут использоваться только в совокупности с клиническими и инструментальными данными).

3. Инструментальные и интраоперационные данные (Газ в портальной вене (PMVG): Выявление газа в стенке кишечника, портальной или мезентериальных венах по данным КТ является серьезным прогностическим признаком запущенной ишемии и некроза. Протяженность поражения: Вовлечение как тонкой, так и толстой кишки, а также длина жизнеспособной тонкой кишки менее 100 см после резекции существенно снижают шансы на выживание (обширная резекция более 2 метров - или гемиколэктомия с резекцией тонкой кишки). Этиология ОМИ: считается, что неокклюзионная мезентериальная ишемия (НОМИ) часто имеет худший прогноз из-за тяжести фонового состояния пациента, хотя данные по сравнению с артериальным тромбозом могут разниться). Сочетание КТ-признаков: отсутствие контрастного усиления стенки кишки, интрамуральное скопление газа в кишечной стенке, наличие газа в венозной портомезентериальной системе и свободного интраперитонеального газа подтверждает трансмуральный некроз кишечника с перфорацией — состояние, неизбежно сопряжённое с высокой послеоперационной летальностью и требующее незамедлительного

хирургического лечения. При этом задержка лечения на 6–12 часов от момента появления симптомов повышает летальность до 50–60%, а более 24 часов — до 80–100%.

4. Защитные факторы (Антикоагулянтная терапия: Раннее назначение антикоагулянтов (нефракционированного гепарина) в лечебных дозах статистически связано со снижением риска смерти). Своевременная стратификация этих факторов позволяет хирургам и реаниматологам быстрее принимать решение о необходимости экстренной реваскуляризации или резекции кишечника [6, 7, 8, 9, 10].

Список литературы:

1. Koelemay MJ et al. European Society for Vascular Surgery (ESVS) 2025 Clinical Practice Guidelines on the Management of Diseases of the Mesenteric and Renal Arteries and Veins5, European Journal of Vascular and Endovascular Surgery, https://doi.org/10.1016/j.ejvs.2025.06.010)
2. Björck M, Koelemay MJ, Acosta S, Bastos Goncalves F, Kölbel T, Kolkman JJ, et al. Editor's Choice e Management of the diseases of mesenteric arteries and veins: clinical practice guidelines of the European Society of Vascular Surgery (ESVS). Eur J Vasc Endovasc Surg 2017;53:460e510
3. van Dijk LJ, van Noord D, Geelkerken RH, Harki J, Berendsen SA, Dutch Mesenteric Ischemia Study Group, et al. Validation of a score chart to predict the risk of chronic mesenteric ischemia and development of an updated score chart. United European Gastroenterol J 2019;9:1261e70.
4. Andraska EA, Tran LM, Haga LM, Mak AK, Madigan MC, Makaroun MS, et al. Contemporary management of acute and chronic mesenteric ischemia: 10-year experience from a multihospital healthcare system. J Vasc Surg 2022;75:1624e33.e8
5. Bala et al. Acute mesenteric ischemia: updated guidelines of the World Society of Emergency Surgery. World Journal of Emergency Surgery (2022) 17:54, https://doi.org/10.1186/s13017-022-00443-x
6. Kase K, Reintam Blaser A, Tamme K, Mändul M, Forbes A, Talving P, et al. Epidemiology of acute mesenteric ischemia: a population-based investigation. World J Surg 2023;47:173e81.
7. Tamme K, Reintam Blaser A, Laisaar KT, Mändul M, Kals J, Forbes A, et al. Incidence and outcomes of acute mesenteric ischaemia: a systematic review and meta-analysis. BMJ Open 2022;12:e062846.
8. Lemma A, Tolonen M, Vikatmaa P, Mentula P, Kantonen I, But A, et al. Editor's Choice e Epidemiology, diagnostics, and outcomes of acute occlusive arterial mesenteric ischaemia: a population based study. Eur J Vasc Endovasc Surg 2022;64:646e53.
9. Reintam Blaser A, Starkopf J, Björck M, Forbes A, Kase K, Kiisk E, et al. Diagnostic accuracy of biomarkers to detect acute mesenteric ischaemia in adult patients: a systematic review and meta-analysis. World J Emerg Surg 2023;18:44
10. Studer P, Vaucher A, Candinas D, Schnüriger B. The value of serial lactate measurements in predicting the extent of ischemic bowel and outcome of patients suffering acute mesenteric ischemia. J Gastrointest Surg 2015;19:751e5

2. Какой самый точный метод диагностики у больных с острой мезентериальной ишемией?

Самым точным методом диагностики острой мезентериальной ишемии (ОМИ) считается мультидетекторная компьютерно-томографическая ангиография (КТ-ангиография) с внутривенным болюсным контрастированием, выполняемая без необоснованной задержки [1, 11, 12, 13, 14, 54].

Результаты онлайн-голосования экспертов:

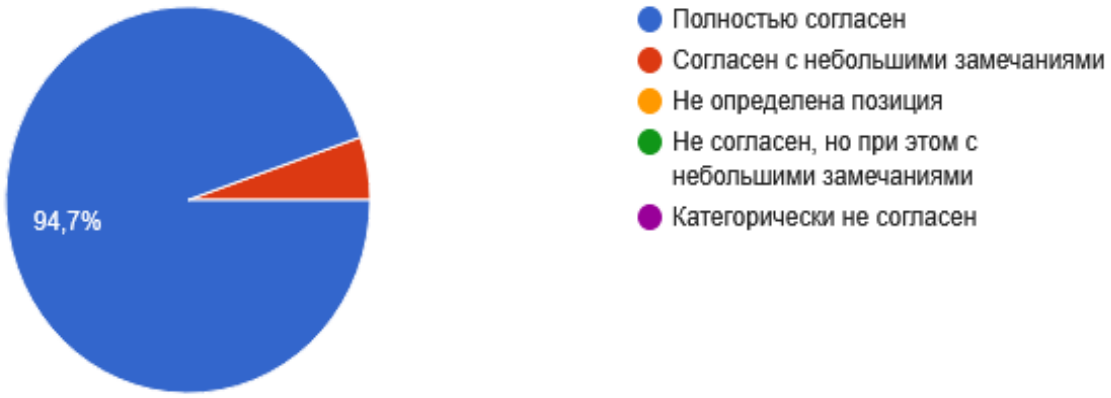

Уровень достоверности доказательности: 1
Уровень убедительности рекомендаций: А
Уровень достигнутого соглашения: Консенсус достигнут

Мультидетекторная компьютерно-томографическая ангиография (КТ-ангиография) с внутривенным болюсным контрастированием является самым современным «золотым стандартом» диагностики ОМИ благодаря высокой точности и возможности комплексной оценки, характеризуется следующими показателями: 1. Высокая информативность: Чувствительность метода достигает 94%, а специфичность — 95–100%. 2. Визуализация сосудов: позволяет определить уровень и характер окклюзии (эмболия, тромбоз, ВМТ, неокклюзивная ишемия). Исследование позволяет выявить наличие тромбов или эмболов в брыжеечных артериях и чревном стволе, тромбов в верхней брыжеечной вене. 3. Оценка состояния стенки кишечника: визуализирует косвенные признаки ишемии, такие как отек стенки кишки, отсутствие ее контрастирования, наличие пневматоза (газа в стенке) или свободного газа в брюшной полости. Косвенные признаки мезентериальной ишемии (пневматоз кишечника, утолщение стенок кишки, газ в стенке кишки, газ в верхней брыжеечной артерии или вене, свободный газ в брюшной полости). 4. Скорость: исследование выполняется максимально быстро при любом подозрении на острую мезентериальную ишемию, доступно для стационаров 2 и 3 уровня, что критически важно, так как прогноз напрямую зависит от времени начала лечения (желательно в первые 6 часов). Исследование проводится в экстренном порядке. Золотой стандарт: в первые 2 часа с момента поступления / начала болей.

Существуют также и другие методы диагностики ОМИ: 1. Селективная ангиография: Исторический «золотой стандарт», который сейчас чаще применяется как второй этап для проведения эндоваскулярного лечения (тромболизис, стентирование), если диагноз уже заподозрен. Диагностическая ангиография дает возможность дифференцировать окклюзионную форму ОМИ от НОМИ, а также позволяет выполнить в последующем различные эндоваскулярные вмешательства. 2. Ультразвуковое исследование (УЗИ): малоэффективно на ранних стадиях из-за вздутия петель кишечника (пневматоза), которое закрывает обзор. Метод характеризуется выраженной операторзависимостью и недостаточной доступностью для экстренного использования. Развивающийся на фоне ишемии кишечника парез существенно снижает качество УЗ – визуализации, а ограниченная разрешающая способность метода не позволяет идентифицировать дистальные окклюзирующие поражения. Может использоваться для скрининга только при осмотре крупных проксимальных сосудов и для диагностики сопутствующей патологии. Адекватная визуализация может быть затруднена у пациентов с избыточной массой тела, пневматозом кишечника и выраженной кальцификацией сосудов. 3. Лабораторные маркеры: специфического теста не существует, но

повышение уровней L-лактата и D-димера в крови может служить дополнительным аргументом в пользу установки диагноза при характерной клинической картине. 4. Диагностическая лапароскопия: используется в неясных случаях или для оценки жизнеспособности кишки, когда лучевые методы не дают окончательного ответа, для динамической оценки пограничной или обратимой ишемии. Лапароскопия возможна для оценки жизнеспособности кишечника, а в сомнительных случаях после эндоваскулярных вмешательств. При подозрении на НОМИ по результатам КТ у критических пациентов, прикроватная лапароскопия часто позволяет избежать необоснованной лапаротомии [1, 15, 16, 17, 18, 19].

Список литературы:

1. Koelemay MJ et al. European Society for Vascular Surgery (ESVS) 2025 Clinical Practice Guidelines on the Management of Diseases of the Mesenteric and Renal Arteries and Veins5, European Journal of Vascular and Endovascular Surgery, https://doi.org/10.1016/j.ejvs.2025.06.010)
2. Kärkkäinen JM, Acosta S. Acute mesenteric ischemia (part I) eincidence, etiologies, and how to improve early diagnosis. Best Pract Res Clin Gastroenterol 2017;31:15e25.
3. Copin P, Zins M, Nuzzo A, Purcell Y, Beranger-Gibert S, Maggiori L, et al. Acute mesenteric ischemia: a critical role for the radiologist. Diagn Interv Imaging 2018;99:123e34.
4. CudnikMT, Darba S, Jones J,Macedo J, Stockton SW, Hiestand BC. The diagnosis of acutemesenteric ischemia: a systematic reviewand meta-analysis. Acad Emerg Med 2013;20:1087e100
5. Akyildiz H, Akcan A, Oztürk A, Sozuer E, Kucuk C, Karahan I. The correlation of the D-dimer test and biphasic computed tomography with mesenteric computed tomography angiography in the diagnosis of acute mesenteric ischemia. Am J Surg 2009;197:429e33
6. Menke J. Diagnostic accuracy of multidetector CT in acute mesenteric ischemia: systematic review and meta-analysis. Radiology 2010;256:93e101.
7. Olson MC, Bach CR, Wells ML, Andrews JC, Khandelwal A, Welle CL, et al. Imaging of bowel ischemia: an update, from the AJR special series on emergency radiology. AJR Am J Roentgenol 2023;220:173e85
8. Nakhaei M, Mojtahedi A, Brook OR. Split-bolus CTA for mesenteric ischemia with a single scan opacifying arterial and mesenteric venous systems. Eur Radiol 2020;30:3987e95
9. Obmann MM, Punjabi G, Obmann VC, Boll DT, Heye T, Benz MR, et al. Dual-energy CT of acute bowel ischemia. Abdom Radiol (NY) 2022;47:1660e83.
10. Wadman M, Block T, Ekberg O, Syk I, Elmståhl S, Acosta S. Impact of MDCT with intravenous contrast on the survival in patients with acute superior mesenteric artery occlusion. EmergRadiol 2010;17:171e8

3. Является ли классификация острой мезентериальной ишемии обязательной к применению?

Нет единой общепринятой классификации острой мезентериальной ишемии (ОМИ), которая была бы законодательно или юридически «обязательной» во всех медицинских учреждениях. Однако использование классификации острой мезентериальной ишемии (ОМИ) является важным в клинической практике, так как это критически острое сосудистое заболевание, требующее быстрой диагностики и выбора тактики лечения (хирургическое или эндоваскулярное) [1, 2, 20].

Результаты онлайн-голосования экспертов:



Уровень достоверности доказательности: 1
Уровень убедительности рекомендаций: А
Уровень достигнутого соглашения: Консенсус достигнут

В основе классификации ОМИ лежат клинические признаки, которые делают её обязательным инструментом для врачей, так как она помогает оценить степень ишемии и состояние кишечника. Основные аспекты, почему классификация обязательна:1. Определение тактики лечения: классификация по стадиям (например, стадия ишемии, инфаркта, перитонита) позволяет определить, возможно ли эндоваскулярное вмешательство (в первые 12 часов) или необходима срочная открытая операция. 2. Оценка риска: классификация по этиологии (артериальная эмболия, артериальный тромбоз, венозный тромбоз) помогает определить прогноз и тактику. 3. Диагностический стандарт: использование классификации в клинических протоколах (например, предложенных В.С. Савельевым) является основой для постановки диагноза и выбора метода лечения (ангиография, реваскуляризация). В последнее десятилетие врачи обычно опираются на этиологическую классификацию (по причине возникновения), так как от нее напрямую зависит метод операции: 1. Артериальная эмболия (около 50%) — резкое начало, часто на фоне аритмии. Требуется эмболэктомия. 2. Артериальный тромбоз (около 25%) — обычно на фоне хронического атеросклероза. Часто требуется реконструкция сосудов или шунтирование. 3. Неокклюзионная мезентериальная ишемия (НОМИ, около 20%) — спазм сосудов при низком давлении или шоке. Лечится чаще консервативно (спазмолитики, коррекция давления). 4. Венозный тромбоз (5–10%) — более постепенное начало. Основа лечения — прием антикоагулянтной терапии [1, 2, 20, 21, 22, 23].

Список литературы:

1. Koelemay MJ et al. European Society for Vascular Surgery (ESVS) 2025 Clinical Practice Guidelines on the Management of Diseases of the Mesenteric and Renal Arteries and Veins5, European Journal of Vascular and Endovascular Surgery, https://doi.org/10.1016/j.ejvs.2025.06.010)
2. Björck M, Koelemay MJ, Acosta S, Bastos Goncalves F, Kölbel T, Kolkman JJ, et al. Editor’s Choice e Management of the diseases of mesenteric arteries and veins: clinical practice guidelines of the European Society of Vascular Surgery (ESVS). Eur J Vasc Endovasc Surg 2017;53:460e510
3. Bala et al. Acute mesenteric ischemia: updated guidelines of the World Society of EmergencySurgery. World Journal of Emergency Surgery (2022) 17:54, https://doi.org/10.1186/s13017-022-00443-x
4. Reintam Blaser A, Mändul M, Björck M, Acosta S, Bala M, AMESI Investigators (Collaborators), et al. Incidence, diagnosis, management and outcome of acute mesenteric

ischaemia: a prospective, multicentre observational study (AMESI Study). Crit Care 2024;28:32.
5. Wu W, He J, Zhang S, Zeng C, Wang Q. Basic demographic characteristics and prevalence of comorbidities in acute mesenteric ischemia: a systematic review and proportional metaanalysis. Scand J Gastroenterol 2023;58:605e18.
6. Kärkkäinen JM, Acosta S. Acute mesenteric ischemia (part I) eincidence, etiologies, and how to improve early diagnosis. Best Pract Res Clin Gastroenterol 2017;31:15e25

4. Необходимо ли при ангиодисплазиях с целью исключения ОМИ всем больным выполнять МСКТ и в какие сроки?

Согласно современным клиническим рекомендациям, проведение МСКТ при ангиодисплазиях с целью исключения ОМИ исключительно по показаниям, основываясь на клинические и лабораторные признаки острой ишемии кишечника [1, 2, 24].

Результаты онлайн-голосования экспертов:

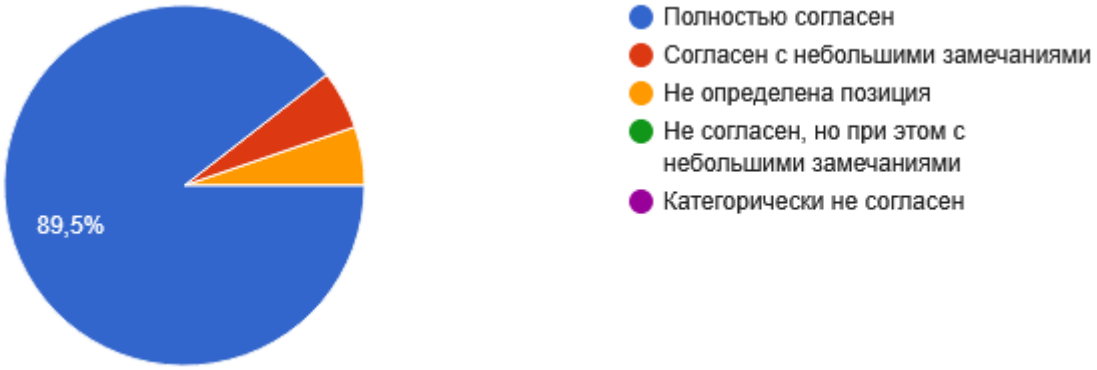

Уровень достоверности доказательности: 1
Уровень убедительности рекомендаций: А
Уровень достигнутого соглашения: Консенсус достигнут

Врожденные и приобретенные ангиодисплазии кишечника, чаще всего, проявляют себя кишечными кровотечениями, и, поэтому, диагностируются и лечатся с помощью эндоскопических методик. Рутинное выполнение МСКТ при ангиодисплазиях кишечника не требуется. Дополнительными методами обследования при диагностированной ангиодисплазии является МРТ с внутривенным контрастированием, рентгеноконтрастная ангиография и радионуклидная сцинтиграфия.

Вот основные принципы выбора тактики и сроков: МСКТ-ангиография показана для исключения острой мезентериальной ишемии (ОМИ) только в следующих случаях: 1. Острое начало: наличие клиники «острого живота», выраженный болевой синдром, не соответствующий данным осмотра. 2. Массивное кровотечение: если эндоскопические методы (ФГДС, колоноскопия) не позволяют обнаружить источник из-за обилия крови. 3. Подозрение на сопутствующую патологию: у пожилых пациентов с тяжелым атеросклерозом, фибрилляцией предсердий или признаками сердечной недостаточности (высокий риск ОМИ).

Сроки проведения МСКТ: если есть подозрение на ОМИ, исследование проводится в экстренном порядке. Золотой стандарт: в первые 2 часа с момента поступления/начала болей. Скорость критична, так как необратимые изменения в кишечнике при ОМИ развиваются быстро (окно «терапевтических возможностей» обычно составляет 6–12 часов).

Ангиодисплазии часто являются случайной находкой при колоноскопии или причиной хронической (скрытой) анемии, а не острой ишемии. При плановом ведении пациента с

ангиодисплазией и отсутствием болей в животе МСКТ-ангиография не является рутинным методом. Диагностика чаще фокусируется на эндоскопических методах (включая видеокапсульную эндоскопию для тонкой кишки).

МСКТ выполняется в экстренные сроки (немедленно) только при наличии клинических признаков ишемии или продолжающегося кровотечения [1, 25, 26, 54].

Список литературы:

1. Koelemay MJ et al. European Society for Vascular Surgery (ESVS) 2025 Clinical Practice Guidelines on the Management of Diseases of the Mesenteric and Renal Arteries and Veins5, European Journal of Vascular and Endovascular Surgery, https://doi.org/10.1016/j.ejvs.2025.06.010)
2. Björck M, Koelemay MJ, Acosta S, Bastos Goncalves F, Kölbel T, Kolkman JJ, et al. Editor's Choice e Management of the diseases of mesenteric arteries and veins: clinical practice guidelines of the European Society of Vascular Surgery (ESVS). Eur J Vasc Endovasc Surg 2017;53:460e510
3. Harki J, Vergouwe Y, Spoor JA, Mensink PB, Bruno MJ, van Noord D, et al. Diagnostic accuracy of the combination of clinical symptoms and CT or MR angiography in patients with chronic gastrointestinal ischemia. J Clin Gastroenterol 2017;51:e39e47.
4. Lopera JE, Trimmer CK, Lamba R, Suri R, Cura MA, El Merhi FM,et al. MDCT angiography of mesenteric bypass surgery for the treatment of chronic mesenteric ischemia. AJR Am J Roentgenol 2009;193:1439e45
5. Hagspiel KD, Flors L, Hanley M, Norton PT. Computed tomography angiography and magnetic resonance angiography imaging of the mesenteric vasculature. Tech Vasc Interv Radiol 2015;18:2e13
6. Henes FO, Pickhardt PJ, Herzyk A, Lee SJ, Motosugi U, Derlin T, et al. CT angiography in the setting of suspected acute mesenteric ischemia: prevalence of ischemic and alternative diagnoses. Abdom Radiol (NY) 2017;42:1152e61.

5. Поражения каких сегментов ВБА по данным МСКТ является показанием к применению рентгенэндоваскулярных методов лечения?

По данным МСКТ-ангиографии наиболее благоприятными для применения рентгенэндоваскулярных методов лечения являются поражения проксимального и среднего сегментов верхней брыжеечной артерии (ВБА). При данных локализациях возможно эффективное выполнение: аспирационной тромбэктомии; эндоваскулярной механической тромбэктомии; баллонной ангиопластики и стентирования ВБА. При поражении дистальных ветвей ВБА возможности эндоваскулярной реваскуляризации существенно ограничены вследствие малого диаметра сосудов и распространенного поражения артерий кишечной стенки. Эндоваскулярная реваскуляризация должна рассматриваться как терапия первой линии у пациентов с острой мезентериальной ишемией, обусловленной эмболической или тромботической окклюзией верхней брыжеечной артерии (ВБА), при отсутствии признаков трансмурального некроза кишечника и разлитого перитонита [1, 2, 24, 25, 26].

Результаты онлайн-голосования экспертов:

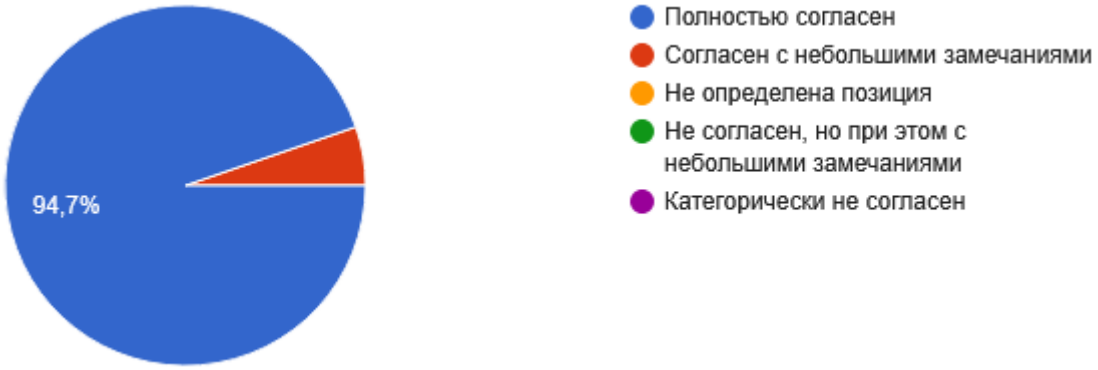

Уровень достоверности доказательности: 1
Уровень убедительности рекомендаций: А
Уровень достигнутого соглашения: Консенсус достигнут

При острой артериальной мезентериальной ишемии эндоваскулярную реваскуляризацию следует рассматривать прежде всего при технически доступной эмболической или тромботической окклюзии основного ствола верхней брыжеечной артерии (ВБА), особенно ее проксимального и среднего отделов, у пациентов без разлитого перитонита и убедительных признаков необратимого трансмурального некроза кишечника. Уровень поражения сам по себе не является абсолютным показанием к вмешательству: решение определяется этиологией, анатомией окклюзии, жизнеспособностью кишечника, гемодинамическим состоянием пациента, временем от начала заболевания и техническими возможностями центра.

По данным мультиспиральной компьютерной томографии (МСКТ) ангиографии, показаниями к рентгенэндоваскулярным методам лечения (тромбэктомия, баллонная ангиопластика, стентирование) являются поражения следующих сегментов верхней брыжеечной артерии (ВБА):
Сегмент 1 (проксимальный панкреатодуоденальный) – от устья ВБА до нижней панкреато-дуоденальной артерии.
Сегмент 2 (тонкокишечный) – от нижней панкреато-дуоденальной артерии до первой крупной коликальной ветви (обычно a. ileocolica).
Сегмент 3 (илеоцекальный) – участок ствола ВБА до/на уровне отхождения a. ileocolica.
Сегмент 4 (правоколический) – участок ствола ВБА до/на уровне правой колической артерии (right colic artery) (или общего ствола, включающего правую колическую артерию).
Сегмент 5 (среднеколический) – дистальный участок ствола ВБА до/на уровне средней колической артерии (middle colic artery).

При атеросклеротическом тромбозе бляшки преобладают в устье верхней брыжеечной артерии, при этом образуются коллатерали, однако даже это не спасает пациентов от развития острой мезентериальной ишемии, так как, в большинстве случаев, поражение атеросклерозом затрагивает и чревный ствол. Кроме того, полной окклюзии для развития ОМИ не требуется. Факторами риска являются стенозы: >90% просвета верхней брыжеечной артерии или >70% просвета чревного ствола. Эмболический вариант окклюзии может затрагивать все сегменты верхней брыжеечной артерии, коллатералей мало, что ведет к более быстро развивающимся некрозам кишечника.

Наиболее технически доступными для аспирационной или механической тромбэктомии являются окклюзии основного ствола ВБА. При остиальном или выраженном остаточном атеросклеротическом стенозе, а также при острой ишемии на фоне хронического поражения могут потребоваться баллонная ангиопластика и стентирование. При множественной дистальной эмболизации и поражении аркадных или прямых кишечных артерий возможности

эндоваскулярной реваскуляризации ограничены малым диаметром сосудов и распространенностью поражения [1, 42, 46, 55].

При стабильной гемодинамике и отсутствии признаков трансмурального некроза эндоваскулярная стратегия может рассматриваться как первичный способ восстановления мезентериального кровотока при наличии соответствующего опыта и круглосуточной технической возможности. При разлитом перитоните, перфорации или очевидном некрозе кишечника показано неотложное хирургическое вмешательство с оценкой жизнеспособности кишки; реваскуляризация выполняется в максимально ранние сроки и, когда это технически возможно, до окончательного определения объема резекции [1, 5, 55].

КТ-ангиография должна оценивать локализацию и протяженность окклюзии, состояние дистального русла и коллатерального кровотока, а также признаки ишемии или некроза кишечника. Эти данные используются для выбора способа реваскуляризации при ОМИ [1, 55].

Список литературы:

1. Koelemay MJ et al. European Society for Vascular Surgery (ESVS) 2025 Clinical Practice Guidelines on the Management of Diseases of the Mesenteric and Renal Arteries and Veins5, European Journal of Vascular and Endovascular Surgery, https://doi.org/10.1016/j.ejvs.2025.06.010)
2. Björck M, Koelemay MJ, Acosta S, Bastos Goncalves F, Kölbel T, Kolkman JJ, et al. Editor's Choice e Management of the diseases of mesenteric arteries and veins: clinical practice guidelines of the European Society of Vascular Surgery (ESVS). Eur J Vasc Endovasc Surg 2017;53:460e510
3. Bala et al. Acute mesenteric ischemia: updated guidelines of the World Society of Emergency Surgery. World Journal of Emergency Surgery (2022) 17:54, https://doi.org/10.1186/s13017-022-00443-x
4. Harki J, Vergouwe Y, Spoor JA, Mensink PB, Bruno MJ, van Noord D, et al. Diagnostic accuracy of the combination of clinical symptoms and CT or MR angiography in patients with chronic gastrointestinal ischemia. J Clin Gastroenterol 2017;51:e39e47.
5. Lopera JE, Trimmer CK, Lamba R, Suri R, Cura MA, El Merhi FM,et al. MDCT angiography of mesenteric bypass surgery for the treatment of chronic mesenteric ischemia. AJR Am J Roentgenol 2009;193:1439e45
6. Hagspiel KD, Flors L, Hanley M, Norton PT. Computed tomography angiography and magnetic resonance angiography imaging of the mesenteric vasculature. Tech Vasc Interv Radiol 2015;18:2e13
7. Najdawi M, Garzelli L, Nuzzo A, Huguet A, Raynaud L, Paulatto L, et al. Endovascular revascularization of acute arterial mesenteric ischemia: report of a 3-year experience from an intestinal stroke center unit. Eur Radiol 2022;32:5606e15.
8. Yu Z, Wang S, Lang D, Yin X, Lin Z, Hu S, et al. Percutaneous mechanical thrombectomy in the management of early acute superior mesenteric artery embolism. Vascular 2023;31:799e806.
9. Loffroy R, Basile A, Dósa E, Maleux G, Peynircioglu B, Chevallier O. CIRSE Standards of Practice for the Interventional Radiology Management of Acute and Chronic Arterial Mesenteric Ischaemia. Cardiovasc Intervent Radiol. 2025;48(8):1091–1103. doi:10.1007/s00270-025-04080-0.

6. Каким категориям больных с ОМИ показано лечение или перевод в ОРИТ?

Пациенты с острой мезентериальной ишемией (ОМИ) — это всегда экстренные тяжелые нестабильные больные, требующие быстрого и интенсивного наблюдения. Все пациенты с подтвержденным диагнозом острой мезентериальной ишемии должны быть направлены на лечение в реанимационное отделение для проведения комплексной интенсивной терапии.

Кроме того, при необходимости оперативного лечения, пациенты с ОМИ направляются в реанимационное отделение для предоперационной подготовки, а после оперативного вмешательства получают там же весь комплекс терапии и ухода до стабилизации состояния.

Лечение или перевод в ОРИТ показаны следующим категориям больных: 1. С признаками полиорганной недостаточности: при развитии септического шока, почечной или дыхательной недостаточности на фоне ишемии кишечника. 2. С нестабильной гемодинамикой: пациенты, требующие вазопрессорной поддержки для поддержания артериального давления. 3. После обширных операций: больные после резекции значительной части кишечника или сложных реконструктивных операций на сосудах брыжейки. 4. С тяжелыми сопутствующими патологиями: при наличии декомпенсированной сердечной недостаточности, тяжелой ХОБЛ или сахарного диабета, которые осложняют течение ОМИ. 5. Нуждающиеся в массивной инфузионной терапии: для коррекции выраженных водно-электролитных нарушений и кислотно-щелочного баланса (особенно при тяжелом лактоацидозе) [1, 8, 21, 29].

Результаты онлайн-голосования экспертов:

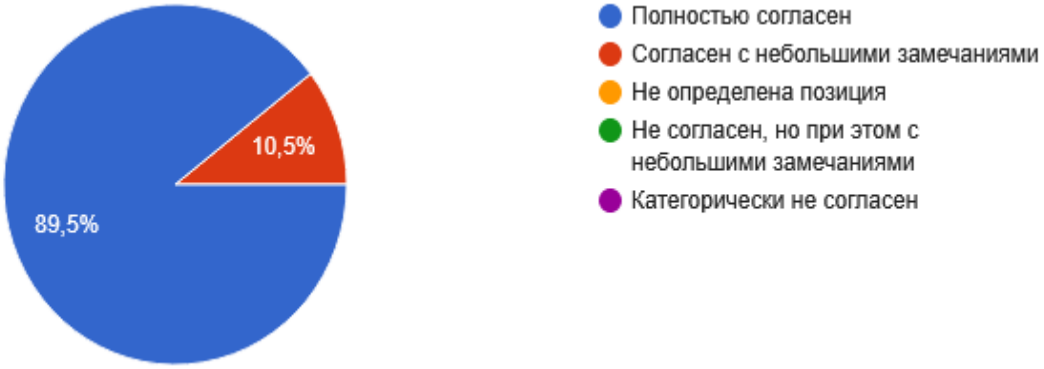

Уровень достоверности доказательности: 1
Уровень убедительности рекомендаций: А
Уровень достигнутого соглашения: Консенсус достигнут

Острая мезентериальная ишемия (ОМИ) — жизнеугрожающее состояние с высоким риском летальности (до 60-80%), требующее немедленной интенсивной терапии.

Лечение или перевод в Отделение реанимации и интенсивной терапии (ОРИТ) показаны всем пациентам с подозрением на ОМИ или подтвержденным диагнозом, особенно в следующих случаях: 1. Критические состояния и осложнения (Нестабильная гемодинамика: гипотония, необходимость в вазопрессорной поддержке (поддержание артериального давления); Признаки перитонита: наличие свободной жидкости в брюшной полости, раздражение брюшины, указывающие на инфаркт кишки; Абдоминальный сепсис и септический шок: системная воспалительная реакция, развивающаяся из-за некроза кишечника; Полиорганная недостаточность: нарушения функции почек (острая почечная недостаточность), дыхательная недостаточность, нарушения коагуляции). 2. До- и послеоперационный период (Предоперационная стабилизация: пациенты нуждаются в интенсивной инфузионной терапии, антибиотикотерапии, коррекции метаболического ацидоза и антикоагулянтной терапии перед экстренной операцией; Послеоперационный период: все пациенты после открытой хирургии (резекция кишки, реваскуляризация) или эндоваскулярных вмешательств (стентирование, тромболизис) подлежат наблюдению в ОРИТ для контроля жизнеспособности кишечника и профилактики рецидивов; Планирование «second-look» лапаротомии: необходимость повторной операции через 12–48 часов для оценки состояния кишечника. 3. Специфические формы и группы риска (Пациенты с

неокклюзионной ишемией (NOMI): часто требуют длительной интенсивной терапии с использованием вазодилататоров и антикоагулянтов в условиях реанимации; Пациенты с высоким риском: пожилой возраст, наличие мерцательной аритмии, перенесенный инфаркт миокарда, хроническая сердечная недостаточность, у которых подозрение на ОМИ требует немедленного исключения диагноза). 4. Лечение реперфузионного синдрома.

Основные цели лечения в ОРИТ: ранняя реваскуляризация, коррекция гиповолемии, контроль синдрома ишемии-реперфузии, купирование метаболического ацидоза и поддержание витальных функций [1, 30, 31, 32].

Список литературы:

1. Koelemay MJ et al. European Society for Vascular Surgery (ESVS) 2025 Clinical Practice Guidelines on the Management of Diseases of the Mesenteric and Renal Arteries and Veins5, European Journal of Vascular and Endovascular Surgery, https://doi.org/10.1016/j.ejvs.2025.06.010)
2. Lemma A, Tolonen M, Vikatmaa P, Mentula P, Kantonen I, But A, et al. Editor's Choice e Epidemiology, diagnostics, and outcomes of acute occlusive arterial mesenteric ischaemia: a population based study. Eur J Vasc Endovasc Surg 2022;64:646e53.
3. Reintam Blaser A, Mändul M, Björck M, Acosta S, Bala M, AMESI Investigators (Collaborators), et al. Incidence, diagnosis, management and outcome of acute mesenteric ischaemia: a prospective, multicentre observational study (AMESI Study). Crit Care 2024;28:32.
4. Erben Y, Jean RA, Protack CD, Chiu AS, Liu S, Sumpio B, et al. Improved mortality in treatment of patients with endovascular interventions for chronic mesenteric ischemia. J Vasc Surg 2018;67:1805e12
5. Halvorsen S, Mehilli J, Cassese S, Hall TS, Abdelhamid M, ESC Scientific Document Group, et al. 2022 ESC guidelines on cardiovascular assessment and management of patients undergoing non-cardiac surgery. Eur Heart J 2022;43:3826e924
6. Hou L, Wang T, Wang J, Zhao J, Yuan D. Outcomes of different acute mesenteric ischemia therapies in the last 20 years: a metaanalysis and systematic review. Vascular 2022;30:669e80
7. Lemma AN, Tolonen M, Vikatmaa P, Mentula P, Vikatmaa L,Kantonen I, et al. Choice of first emergency room affects the fate of patients with acute mesenteric ischaemia: the importance of referral patterns and triage. Eur J Vasc Endovasc Surg 2019;57: 842e9

7. Применение какой консервативной терапии показано при острой мезентериальной ишемии?

При острой мезентериальной ишемии (ОМИ) показана экстренная и комплексная консервативная терапия, сочетающая медикаментозное лечение (включая антикоагулянтную и антибактериальную) с хирургическим вмешательством. Основная цель — восстановление кровотока (реваскуляризация) и предотвращение некроза кишечника, нутритивная поддержка. При установке диагноза острой мезентериальной ишемии показана антибактериальная терапия. Ее назначают незамедлительно для профилактики сепсиса и ограничения транслокации бактерий через ишемизированную стенку кишки. Обычно используют антибиотики широкого спектра действия, эффективные против грамотрицательных микроорганизмов и анаэробов.

Антиагреганты (например, аспирин) в остром периоде не являются препаратами выбора. Вместо них для предотвращения распространения тромбоза и улучшения микроциркуляции применяют антикоагулянты (в первую очередь парентеральный гепарин) [1, 21, 33, 34, 35].

Результаты онлайн-голосования экспертов:



Уровень достоверности доказательности: 1
Уровень убедительности рекомендаций: А
Уровень достигнутого соглашения: Консенсус достигнут

При подозрении на ОМИ или подтверждении диагноза антикоагулянты назначаются немедленно, так как они предотвращают дальнейшее тромбообразование и способствуют реканализации. Препарат выбора: Внутривенное введение нефракционированного гепарина (НФГ) путем продолженной непрерывной инфузии через инфузомат (при отсутствии противопоказаний). Контроль: обязателен контроль активированного частичного тромбопластинового времени (АЧТВ) для коррекции дозировки. *Примечание:* Антикоагуляция является терапией первой линии при мезентериальном венозном тромбозе (МВТ).

Антибиотики назначаются рано (в течение первого часа) для профилактики септических осложнений, вызванных транслокацией бактерий через ишемизированную (поврежденную) стенку кишки. Спектр: препараты широкого спектра действия, активные против грамотрицательной и анаэробной флоры. Примеры: цефалоспорины II-III поколений (например, цефтриаксон) в комбинации с метронидазолом.

Антиагреганты могут использоваться в комплексной терапии, особенно в послеоперационном периоде или при гибридных вмешательствах для поддержания проходимости сосудов. Однако гепарин является более приоритетным на остром этапе.

Основные препаратами консервативной терапии являются:

1. Нефракционированный гепарин, непрерывно через инфузомат под контролем АЧТВ, с достижением целевых значений (60-80сек), что позволяет контролировать уровень антикоагуляции, при необходимости открытого оперативного вмешательства допустимо использовать протамина сульфат, для инактивации гепарина натрия. Антикоагуляция является терапией первой линии при всех видах ОМИ.

2. Антибактериальная терапия основной компонент профилактики септических осложнений.

3. Назначение антиагрегантов допустимо после завершения программы «second look», когда уже нет сомнений в жизнеспособности кишечника и нет сомнений несостоятельности кишечных анастомозов.

Консервативные мероприятия не заменяют восстановления мезентериального кровотока при окклюзионной артериальной ОМИ и резекции необратимо нежизнеспособного кишечника. Решение о реваскуляризации, лапароскопии или лапаротомии принимается параллельно с проведением интенсивной терапии.

Другие компоненты лечения: 1. Восстановление ОЦК: Агрессивная инфузионная терапия (кристаллоиды); 2. Хирургическое вмешательство: Эмбол- или тромбэндартериоэктомия, шунтирование, стентирование (ангиопластика); 3. Резекция кишки: Удаление некротизированных участков при развитии инфаркта [1, 36, 37, 50, 51, 52].

Список литературы:

1. Koelemay MJ et al. European Society for Vascular Surgery (ESVS) 2025 Clinical Practice Guidelines on the Management of Diseases of the Mesenteric and Renal Arteries and Veins5, European Journal of Vascular and Endovascular Surgery, https://doi.org/10.1016/j.ejvs.2025.06.010)
2. Reintam Blaser A, Mändul M, Björck M, Acosta S, Bala M, AMESI Investigators (Collaborators), et al. Incidence, diagnosis, management and outcome of acute mesenteric ischaemia: a prospective, multicentre observational study (AMESI Study). Crit Care 2024;28:32.
3. Twine CP, Kakkos SK, Aboyans V, Baumgartner I, Behrendt CA, Bellmunt-Montoya S, et al. European Society for Vascular Surgery (ESVS) 2023 clinical practice guidelines on antithrombotic therapy for vascular diseases. Eur J Vasc Endovasc Surg 2023;65: 627e89.
4. Ahmed H, Mercer RT, Wong KH, Hinchliffe RJ, Twine CP. Editor's Choice e Antithrombotics in atherosclerotic renal and mesenteric arterial disease: a systematic review. Eur J Vasc Endovasc Surg 2023;66:138e9
5. Ambler GK, Waldron CA, Contractor UB, Hinchliffe RJ, Twine CP. Umbrella review and meta-analysis of antiplatelet therapy for peripheral artery disease. Br J Surg 2020;107:20e32
6. Halvorsen S, Mehilli J, Cassese S, Hall TS, Abdelhamid M, ESC Scientific Document Group, et al. 2022 ESC guidelines on cardiovascular assessment and management of patients undergoing non-cardiac surgery. Eur Heart J 2022;43:3826e924.
7. Hess B, Cahenzli M, Forbes A, Burgos R, Coccolini F, ESPEN Special Interest Group on Acute Intestinal Failure ESPEN (European Society for Clinical Nutrition and Metabolism), et al. Management of acute mesenteric ischaemia: results of a worldwide survey. Clin Nutr ESPEN 2023;54:194e205
8. Tian Y, Dhara S, Barrett CD, Richman AP, Brahmbatt TS. Antibiotic use in acute mesenteric ischemia: a review of the evidence and call to action. Thromb J 2023;21:39
9. Nuzzo A, Maggiori L, Paugam-Burtz C, Cazals-Hatem D, Ronot M, Huguet A, et al. Oral antibiotics reduce intestinal necrosis in acute mesenteric ischemia: a prospective cohort study. Am J Gastroenterol 2019;114:348e51
10. Wong PF, Gilliam AD, Kumar S, Shenfine J, O'Dair GN, Leaper DJ. Antibiotic regimes for secondary peritonitis of gastrointestinal origin in adults. Cochrane Database Syst Rev 2005;2005:CD004539.

8. Какова последовательность действий хирурга после проведения КТ-ангиографии – лапароскопии – лапаротомии-КТ ангиографии?

Последовательность действий хирурга после проведения такого обширного комплекса диагностических и лечебных манипуляций (ангиография, лапароскопия, лапаротомия, КТ-ангиография) направлена на стабилизацию пациента, контроль осложнений и анализ полученных данных.

Обычно действия делятся на немедленные (в операционной/реанимации) и последующие: Анализ данных: Хирург, сосудистый хирург, рентгенэндоваскулярный хирург и рентгенолог тщательно изучают КТ-ангиографию и ее результаты (оценка кровотока, состояния сосудов, отсутствия тромбов или диссекции). При отсутствии явлений перитонита и возможности проведения рентгенэндоваскулярных методов лечения (стентирование, баллонная ангиопластика, тромбэктомия) больной направляется в рентген-операционную. Выполнение

эндоваскулярной реваскуляризации или тромбэктомии не исключает выполнения лапароскопии для исключения состоявшихся некрозов кишки и оценки необходимости резекции (при сохраняющихся симптомах ишемии и отсутствия положительной лабораторной и клинической динамики). При артериальной форме острого нарушения мезентериального кровообращения с окклюзией рекомендовано выполнение эндоваскулярного тромболизиса или тромбоэкстракции. При венозной форме острого нарушения мезентериального кровообращения с окклюзией рекомендовано проведение системной антикоагулянтной терапии. В случае невозможности выполнения миниинвазивных методов лечения, принимается решение о выполнении диагностической лапароскопии/лапаротомии в зависимости от тяжести состояния больного. При невозможности исключения наличия некротизированных участков кишечника после проведенного комплексного неинвазивного обследования рекомендовано выполнение диагностической видеолапароскопии. При наличии клинико-инструментальной картины перитонита с явлениями СПОН рекомендовано выполнение экстренной лапаротомии. Пациентам в стабильном состоянии с острой окклюзионной мезентериальной ишемией артериальной формы могут быть выполнены гибридные оперативные вмешательства: одномоментное последовательное выполнение эндоваскулярной тромбоэкстракции и лапароскопии/лапаротомии с оценкой жизнеспособности кишки и возможной ее резекцией в случае некроза. В последующем в зависимости от интраоперационных находок принимается решение об объеме резекции кишки или невозможности ее проведения. Формирование первичных анастомозов после резекции некротически измененных участков кишки рекомендовано только в случаях без перитонита и при уверенности хирурга в жизнеспособности оставшейся после резекции части кишечника. Формирование кишечных стом оправдано, так как несостоятельность первичного анастомоза (в среднем встречается в 10–40% случаев) ведет к прогрессивному ухудшению состояния пациента и не всегда вовремя распознается. Кроме того, контроль жизнеспособности кишки в случае сформированной кишечной стомы, возможен с помощью видеоколоноскопа, что позволяет избежать повторных диагностических релапаротомий, которые могут потребоваться между первичным вмешательством и реконструктивным. На основе полученной картины хирург решает вопрос о необходимости дополнительных вмешательств, интенсивной терапии или перевода пациента в профильное отделение. Пациент остается под наблюдением для контроля за функцией почек и состоянием сосудов [1, 37, 38, 39, 40, 41].

Результаты онлайн-голосования экспертов:



Уровень достоверности доказательности: 1
Уровень убедительности рекомендаций: А
Уровень достигнутого соглашения: Консенсус достигнут

Последовательность действий хирурга в такой сложной цепочке событий (от малоинвазивных методов к открытой операции) зависит от того, что именно было обнаружено:

Гемостаз и контроль (завершение операции): после лапаротомии (открытого разреза) хирург проверяет все зоны, где проводились манипуляции. Проверка швов и анастомозов: если удалялась часть органа или сшивались сосуды, проверяется их герметичность и проходимость. Санация и дренирование: Брюшная полость промывается антисептиками. Устанавливаются дренажные трубки для оттока жидкости и контроля возможных осложнений.

Закрытие раны: ушивание брюшной стенки. Если была проведена ангиография, хирург (или сосудистый хирург) проверяет место прокола артерии (обычно бедренной) и накладывает давящую повязку или специальное устройство для закрытия сосуда.

Перевод в ОРИТ (Реанимацию): пациента не переводят в обычную палату. После такого объема вмешательств (сочетание эндоваскулярной и открытой хирургии) необходим мониторинг жизненных показателей, уровня гемоглобина и свертываемости крови.

Анализ результатов и коррекция плана: хирург сопоставляет данные, полученные «вживую» (лапаротомия), с результатами КТ-ангиографии для планирования дальнейшей тактики лечения [42, 43, 44, 45, 46, 47, 48, 49, 54].

После вмешательства необходимо контролировать гемодинамику, метаболический статус, функцию органов, признаки продолжающейся или рецидивирующей ишемии, кровотечения и реперфузионного повреждения. Послеоперационная антитромботическая терапия определяется этиологией ОМИ и видом реваскуляризации.

Пациенты после обширной резекции, открытой или гибридной реваскуляризации, а также после эндоваскулярного вмешательства при сохраняющемся риске кишечной ишемии подлежат наблюдению в условиях, обеспечивающих необходимый уровень интенсивного мониторинга, как правило в ОРИТ.

Повторная КТ-ангиография выполняется не рутинно после каждого этапа, а по клиническим показаниям: при подозрении на неполную или повторную окклюзию, ухудшении состояния или необходимости уточнить проходимость реконструированного сосудистого русла

Список литературы:

1. Koelemay MJ et al. European Society for Vascular Surgery (ESVS) 2025 Clinical Practice Guidelines on the Management of Diseases of the Mesenteric and Renal Arteries and Veins5, European Journal of Vascular and Endovascular Surgery, https://doi.org/10.1016/j.ejvs.2025.06.010)
2. Hess B, Cahenzli M, Forbes A, Burgos R, Coccolini F, ESPEN Special Interest Group on Acute Intestinal Failure ESPEN (European Society for Clinical Nutrition and Metabolism), et al. Management of acute mesenteric ischaemia: results of a worldwide survey. Clin Nutr ESPEN 2023;54:194e205
3. Kärkkäinen JM. Acute mesenteric ischemia: a challenge for the acute care surgeon. Scand J Surg 2021;110:150e8
4. Garzelli L, Ben Abdallah I, Nuzzo A, Zappa M, Corcos O, Dioguardi Burgio M, et al. Insights into acute mesenteric ischaemia: an up-to-date, evidence-based review from a mesenteric stroke centre unit. Br J Radiol 2023;96:20230232.
5. Blauw JT, Bulut T, Oderich GS, Geelkerken RH, Dutch Mesenteric Ischemia Study Group. Mesenteric vascular treatment 2016: from open surgical repair to endovascular revascularization. Best Pract Res Clin Gastroenterol 2017;31:75e84
6. Tolonen M, Lemma A, Vikatmaa P, Peltola E, Mentula P,Björkman P, et al. The implementation of a pathway and care bundle for the management of acute occlusive arterial mesenteric ischemia reduced mortality. J Trauma Acute Care Surg 2021;91:480e8.

7. Najdawi M, Garzelli L, Nuzzo A, Huguet A, Raynaud L, Paulatto L, et al. Endovascular revascularization of acute arterial mesenteric ischemia: report of a 3-year experience from an intestinal stroke center unit. Eur Radiol 2022;32:5606e15.
8. Arthurs ZM, Titus J, Bannazadeh M, Eagleton MJ, Srivastava S, Sarac TP, et al. A comparison of endovascular revascularization with traditional therapy for the treatment of acute mesenteric ischemia. J Vasc Surg 2011;53:698e704, discussion 704e5
9. Beaulieu RJ, Arnaoutakis KD, Abularrage CJ, Efron DT, Schneider E, Black JH 3rd. Comparison of open and endovascular treatment of acute mesenteric ischemia. J Vasc Surg 2014;59:159e64.
10. Bertoglio L, Oderich G, Melloni A, Gargiulo M, Kölbel T, SUPERAXA Registry Collaborators, et al. Multicentre international registry of open surgical versus percutaneous upper extremity access during endovascular aortic procedures. Eur J Vasc Endovasc Surg 2023;65:729e37
11. Yu Z, Wang S, Lang D, Yin X, Lin Z, Hu S, et al. Percutaneous mechanical thrombectomy in the management of early acute superior mesenteric artery embolism. Vascular 2023;31:799e806.
12. Murphy B, Dejong CHC, Winter DC. Open and endovascular management of acute mesenteric ischaemia: a systematic review. World J Surg 2019;43:3224e31.
13. Salsano G, Salsano A, Sportelli E, Petrocelli F, Dahmane M, Spinella G, et al. What is the best revascularization strategy for acute occlusive arterial mesenteric ischemia: systematic review and meta-analysis. Cardiovasc Intervent Radiol 2018;41:27e36.
14. Li W, Cao S, Zhang Z, Zhu R, Chen X, Liu B, et al. Outcome comparison of endovascular and open surgery for the treatment of acute superior mesenteric artery embolism: a retrospective study. Front Surg 2022;9:833464
15. Henes FO, Pickhardt PJ, Herzyk A, Lee SJ, Motosugi U, Derlin T, et al. CT angiography in the setting of suspected acute mesenteric ischemia: prevalence of ischemic and alternative diagnoses. Abdom Radiol (NY) 2017;42:1152e61.

9. Какой объем резекции кишки необходимо выполнять при острой мезентериальной ишемии?

При острой мезентериальной ишемии выбор тактики и объема резекции определяется жизнеспособностью пораженного участка кишки. При острой мезентериальной ишемии (ОМИ) резекция кишки направлена на удаление нежизнеспособных участков (инфаркта кишечника) с целью предотвращения перитонита и эндотоксикоза. Основной принцип — максимально возможное сохранение жизнеспособной кишки с удалением только явно необратимо нежизнеспособных, трансмурально некротизированных участков. Фиксированные отступы в сантиметрах от видимой границы некроза не должны использоваться как универсальное правило [1, 2, 37, 38, 39, 40, 41].

Результаты онлайн-голосования экспертов:



Уровень достоверности доказательности: 1
Уровень убедительности рекомендаций: А
Уровень достигнутого соглашения: Консенсус достигнут

Основные правила и рекомендации: 1. Главный принцип — «Экономная резекция». В отличие от онкологии, здесь не стремятся к радикальности. Удаляют только явно нежизнеспособные (черные, тусклые, без перистальтики и пульсации сосудов) сегменты. Границы резекции: кишку пересекают в пределах заведомо здоровых тканей с пульсирующими артериями брыжейки и хорошим кровотечением из краев разреза. резекцию проводят в пределах жизнеспособных тканей (обычно отступая 10–20 см от видимой границы некроза в проксимальном отделе и 5-10 см в дистальном). Обширная (субтотальная) резекция: необходима при распространенном тромбозе/эмболии верхнебрыжеечной артерии (ВБА), когда некроз охватывает большую часть тонкой кишки. При субтотальном некрозе тонкой кишки стремятся удалять всю нежизнеспособную часть, однако с учетом того, что оставалось не менее 50–70 см кишки от связки Трейтца. Точность визуальной оценки составляет не более 60-70% (феномен stunned bowel). Визуальная оценка остается основой интраоперационного решения, но при сомнительной перфузии могут использоваться дополнительные методы. Флуоресцентная ангиография с с индоцианином зеленым (ICG-FA) может рассматриваться как вспомогательный метод оценки перфузии при наличии оборудования и опыта, однако не заменяет клиническую оценку и стратегию повторного осмотра кишечника. 2. Тактика при пограничном состоянии (Second-look): если жизнеспособность кишки сомнительна (она синюшная, но после согревания салфетками с физраствором или введения вазодилататоров тонус восстанавливается слабо), хирурги используют тактику «Second-look»: Удаляют только явный некроз; сомнительные участки оставляют; через 12–24 часа проводят повторную релапаротомию для окончательной оценки и, если нужно, дополнительно резецируются участки, которые за это время некротизировались. Это позволяет максимально сохранить длину тонкой кишки и избежать «синдрома короткой кишки». 3. Формирование анастомоза: в условиях перитонита и нестабильной гемодинамики наложение прямого соустья (анастомоза) рискованно из-за высокого шанса несостоятельности швов.; часто концы кишки ушивают наглухо или выводят стомы, откладывая восстановление непрерывности ЖКТ до стабилизации пациента. Если на 1-й операции был наложен межкишечный анастомоз, то через 24 часа необходим визуальный контроль (лапароскопический или путем лапаротомии) за состоянием кишечника и анастомоза. 4. Объем при тотальном поражении: если некротизирована почти вся тонкая кишка, резекция проводится до жизнеспособных участков (обычно оставляют 15–20 см от связки Трейтца и терминальный отдел подвздошной кишки, если они живы); при тотальном некрозе прогноз крайне неблагоприятный, и вопрос о целесообразности резекции решается индивидуально на консилиуме [42, 43, 44, 45, 46, 47, 48, 49, 53].

Список литературы:

1. Koelemay MJ et al. European Society for Vascular Surgery (ESVS) 2025 Clinical Practice Guidelines on the Management of Diseases of the Mesenteric and Renal Arteries and Veins5, European Journal of Vascular and Endovascular Surgery, https://doi.org/10.1016/j.ejvs.2025.06.010)
2. Björck M, Koelemay MJ, Acosta S, Bastos Goncalves F, Kölbel T, Kolkman JJ, et al. Editor's Choice e Management of the diseases of mesenteric arteries and veins: clinical practice guidelines of the European Society of Vascular Surgery (ESVS). Eur J Vasc Endovasc Surg 2017;53:460e510
3. Hess B, Cahenzli M, Forbes A, Burgos R, Coccolini F, ESPEN Special Interest Group on Acute Intestinal Failure ESPEN (European Society for Clinical Nutrition and Metabolism), et al. Management of acute mesenteric ischaemia: results of a worldwide survey. Clin Nutr ESPEN 2023;54:194e205
4. Kärkkäinen JM. Acute mesenteric ischemia: a challenge for the acute care surgeon. Scand J Surg 2021;110:150e8
5. Garzelli L, Ben Abdallah I, Nuzzo A, Zappa M, Corcos O, Dioguardi Burgio M, et al. Insights into acute mesenteric ischaemia: an up-to-date, evidence-based review from a mesenteric stroke centre unit. Br J Radiol 2023;96:20230232.
6. Blauw JT, Bulut T, Oderich GS, Geelkerken RH, Dutch Mesenteric Ischemia Study Group. Mesenteric vascular treatment 2016: from open surgical repair to endovascular revascularization. Best Pract Res Clin Gastroenterol 2017;31:75e84
7. Tolonen M, Lemma A, Vikatmaa P, Peltola E, Mentula P,Björkman P, et al. The implementation of a pathway and care bundle for the management of acute occlusive arterial mesenteric ischemia reduced mortality. J Trauma Acute Care Surg 2021;91:480e8.
8. Najdawi M, Garzelli L, Nuzzo A, Huguet A, Raynaud L, Paulatto L, et al. Endovascular revascularization of acute arterial mesenteric ischemia: report of a 3-year experience from an intestinal stroke center unit. Eur Radiol 2022;32:5606e15.
9. Arthurs ZM, Titus J, Bannazadeh M, Eagleton MJ, Srivastava S, Sarac TP, et al. A comparison of endovascular revascularization with traditional therapy for the treatment of acute mesenteric ischemia. J Vasc Surg 2011;53:698e704, discussion 704e5
10. Beaulieu RJ, Arnaoutakis KD, Abularrage CJ, Efron DT, Schneider E, Black JH 3rd. Comparison of open and endovascular treatment of acute mesenteric ischemia. J Vasc Surg 2014;59:159e64.
11. Bertoglio L, Oderich G, Melloni A, Gargiulo M, Kölbel T, SUPERAXA Registry Collaborators, et al. Multicentre international registry of open surgical versus percutaneous upper extremity access during endovascular aortic procedures. Eur J Vasc Endovasc Surg 2023;65:729e37
12. Yu Z, Wang S, Lang D, Yin X, Lin Z, Hu S, et al. Percutaneous mechanical thrombectomy in the management of early acute superior mesenteric artery embolism. Vascular 2023;31:799e806.
13. Murphy B, Dejong CHC, Winter DC. Open and endovascular management of acute mesenteric ischaemia: a systematic review. World J Surg 2019;43:3224e31.
14. Salsano G, Salsano A, Sportelli E, Petrocelli F, Dahmane M, Spinella G, et al. What is the best revascularization strategy for acute occlusive arterial mesenteric ischemia: systematic review and meta-analysis. Cardiovasc Intervent Radiol 2018;41:27e36.
15. Li W, Cao S, Zhang Z, Zhu R, Chen X, Liu B, et al. Outcome comparison of endovascular and open surgery for the treatment of acute superior mesenteric artery embolism: a retrospective study. Front Surg 2022;9:833464
16. Acosta S, Salim S. Management of acute mesenteric venous thrombosis: a systematic review of contemporary studies. Scand J Surg 2021;110:123e9

10. Рекомендации по назначению антиагрегантов в послеоперационном периоде при острой мезентериальной ишемии?

Назначение антиагрегантов после перенесенной острой мезентериальной ишемии (ОМИ) является важной частью вторичной профилактики тромботических осложнений. Рекомендации зависят от этиологии (эмболия или тромбоз) и типа вмешательства (открытая операция или эндоваскулярная).
Основные рекомендации по лечению ОМИ включают назначение: антиагрегантной терапии (АСК/клопидогрел); двойную антитромбоцитарную терапию (ДАТ); длительность терапии (ДАТ) от 1 до 12 месяцев; переход на монотерапию; сочетание с антикоагулянтами [1, 2, 21, 33, 34].

Прямых исследований, определяющих оптимальную длительность двойной антиагрегантной терапии (ДАТ) после стентирования ВБА при ОМИ, недостаточно. Современные документы предлагают краткий период ДАТ после стентирования с последующим переходом на длительную монотерапию антиагрегантом; конкретная продолжительность должна учитывать риск тромбоза стента, риск кровотечения, тип стента и необходимость одновременной антикоагуляции.

Результаты онлайн-голосования экспертов:



Уровень достоверности доказательности: 1

Уровень убедительности рекомендаций: А

Уровень достигнутого соглашения: Консенсус достигнут

Назначение антиагрегантов в послеоперационном периоде при острой мезентериальной ишемии (ОМИ) зависит от типа проведенного вмешательства и этиологии заболевания. В клинической практике антиагрегантная терапия часто дополняет или сменяет основной этап — антикоагуляцию.
Основные рекомендации по антиагрегантной терапии: 1. После эндоваскулярных вмешательств: при стентировании брыжеечных артерий обязательным является назначение двойной антиагрегантной терапии (ДАТ) для профилактики тромбоза стента. Обычно это комбинация ацетилсалициловой кислоты (75–100 мг/сут) и клопидогрела (75 мг/сут). CIRSE 2025 рекомендует ДАТ в течение 1 месяца с последующей пожизненной монотерапией антиагрегантом; более длительная ДАТ может рассматриваться индивидуально, поскольку прямой доказательной базы именно для ОМИ и стентирования ВБА недостаточно. 2. После открытых реконструктивных операций: Антиагреганты (чаще монотерапия аспирином) назначаются для поддержания проходимости созданного шунта или анастомоза,

если риск кровотечения в брюшную полость оценен как низкий. При сопутствующей патологии: если причиной ОМИ стал атеросклероз или имеется поражение других сосудистых бассейнов, антиагреганты показаны как средство вторичной профилактики сердечно-сосудистых осложнений.

При мезентериальном венозном тромбозе, кардиоэмболической этиологии и других стойких тромбоэмболических факторах показания и длительность антикоагуляции определяются причиной ОМИ. После стабилизации возможен переход с парентеральной антикоагуляции на пероральный антикоагулянт; курс часто составляет не менее 6 месяцев, а при постоянном факторе риска или гиперкоагуляционном состоянии может потребоваться длительная или пожизненная терапия.

Стоит помнить важные нюансы в лечении ОМИ: 1. Приоритет антикоагулянтов: в раннем послеоперационном периоде при эмболии или венозном тромбозе ведущую роль играют антикоагулянты (гепарин, затем варфарин или НОАК) для предотвращения рецидива тромбообразования; 2. Риск кровотечений: назначение антиагрегантов (особенно в комбинации с антикоагулянтами) требует осторожности из-за риска кровотечений из зон резекции кишечника или анастомозов. Гемостатическая терапия в этот период противопоказана, если стоит задача сохранения проходимости сосуда; 3. Индивидуальный подход: Выбор между моно- или двойной терапией определяется «Национальными рекомендациями по ведению пациентов с сосудистой патологией» и экспертными консенсусами (например, ESVS) [35, 36, 37].

Список литературы:

1. Koelemay MJ et al. European Society for Vascular Surgery (ESVS) 2025 Clinical Practice Guidelines on the Management of Diseases of the Mesenteric and Renal Arteries and Veins5, European Journal of Vascular and Endovascular Surgery, https://doi.org/10.1016/j.ejvs.2025.06.010)
2. Björck M, Koelemay MJ, Acosta S, Bastos Goncalves F, Kölbel T, Kolkman JJ, et al. Editor's Choice e Management of the diseases of mesenteric arteries and veins: clinical practice guidelines of the European Society of Vascular Surgery (ESVS). Eur J Vasc Endovasc Surg 2017;53:460e510
3. Reintam Blaser A, Mändul M, Björck M, Acosta S, Bala M, AMESI Investigators (Collaborators), et al. Incidence, diagnosis, management and outcome of acute mesenteric ischaemia: a prospective, multicentre observational study (AMESI Study). Crit Care 2024;28:32.
4. Twine CP, Kakkos SK, Aboyans V, Baumgartner I, Behrendt CA, Bellmunt-Montoya S, et al. European Society for Vascular Surgery (ESVS) 2023 clinical practice guidelines on antithrombotic therapy for vascular diseases. Eur J Vasc Endovasc Surg 2023;65: 627e89.
5. Ahmed H, Mercer RT, Wong KH, Hinchliffe RJ, Twine CP. Editor's Choice e Antithrombotics in atherosclerotic renal and mesenteric arterial disease: a systematic review. Eur J Vasc Endovasc Surg 2023;66:138e9
6. Ambler GK, Waldron CA, Contractor UB, Hinchliffe RJ, Twine CP. Umbrella review and meta-analysis of antiplatelet therapy for peripheral artery disease. Br J Surg 2020;107:20e32
7. Halvorsen S, Mehilli J, Cassese S, Hall TS, Abdelhamid M, ESC Scientific Document Group, et al. 2022 ESC guidelines on cardiovascular assessment and management of patients undergoing non-cardiac surgery. Eur Heart J 2022;43:3826e924.
8. Hess B, Cahenzli M, Forbes A, Burgos R, Coccolini F, ESPEN Special Interest Group on Acute Intestinal Failure ESPEN (European Society for Clinical Nutrition and Metabolism), et al. Management of acute mesenteric ischaemia: results of a worldwide survey. Clin Nutr ESPEN 2023;54:194e205.