





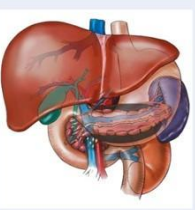
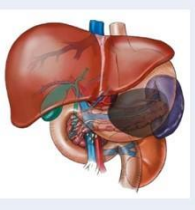

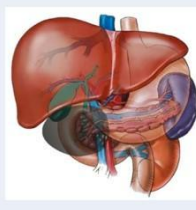
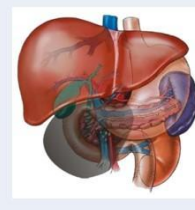



Типы инфицированного панкреонекроза во II фазу заболевания

«Тип I»	«Тип IIa»	«Тип IIb»	«Тип IIIa»	«Тип IIIb»	«Тип IV»
					
					
<p>Распространение изменений в собственно-зачерченной (парапанкреатическом) клетчаточном пространстве</p>	<p>Распространение изменений в парапанкреатическом и околоободочном клетчаточном пространстве слева</p>	<p>Распространение изменений в парапанкреатическом, околоободочном и околопочечном клетчаточных пространствах слева</p>	<p>Распространение изменений в парапанкреатическом и околоободочном клетчаточном пространстве справа</p>	<p>Распространение изменений в парапанкреатическом, околоободочном и околопочечном клетчаточных пространствах справа</p>	<p>Распространение изменений в парапанкреатическом, околоободочном, околопочечном, а также в клетчаточных пространствах по ходу мочеточников и магистральных сосудов</p>