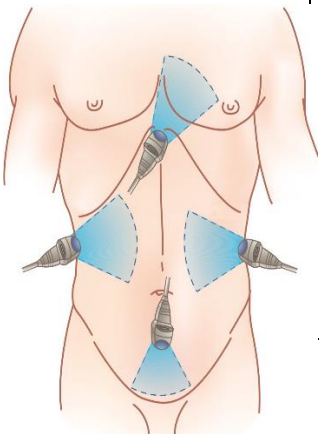


**Протокол ультразвукового исследования FAST  
(Focused assessment with sonography for trauma)**

Точки сканирования	Области сканирования	Задачи
	<p>Правый верхний квадрант живота</p>	<p>Позволяет осмотреть углубление между печенью и правой почкой, а также оба эти органа на предмет очевидных повреждений.</p>
		<p>Позволяет исследовать пространство между печенью и диафрагмой, а также правый легочный синус.</p>
	<p>Левый верхний квадрант живота</p>	<p>Исследуется селезенка, пространство вокруг (Recessus lienalis) и левая почка.</p>
		<p>Исследуется пространство над селезенкой, диафрагма и левый легочный синус.</p>
	<p>Надлобковая область</p>	<p>Исследуется дугласово пространство.</p>
<p>Субкостальная область</p>	<p>УЗИ сердца и аорты из субкостального доступа</p>	